TRAVAIL DE LA CLINIQUE OPHTALMOLOGIQUE DE LA FACULTÉ DE MÉDECINE DE PARIS

LES HÉMIANOPSIES

DANS LES TRAUMATISMES DU CRANE PAR ARMES A FEU

PAR

Le Dr Maurice BARBAZAN

MONITEUR A LA CLINIQUE OPHTALMOLOGIQUE DE LA FACULTÉ DE MÉDECINE DE PARIS (HOTEL-DIEU)

PARIS

LIBRAIRIE LE FRANÇOIS

9 ET 10, RUE CASIMIR-DELAVIGNE

1914

LEEDS UNIVERSITY LIBRARY
Special Collections

Bamji Collection

30106022958903

Digitized by the Internet Archive
in 2015

https://archive.org/details/b21539285

A MA MÈRE

Je dédie ce travail comme un faible témoignage de ma grande affection et de ma reconnaissance.

A MON MAITRE ET PRÉSIDENT DE THÈSE

M. LE PROFESSEUR F. DE LAPERSONNE

Professeur de Clinique ophtalmologique
à la Faculté de Paris.
Officier de la Légion d'Honneur.

A MON MAITRE

M. le Docteur MORAX

Ophtalmologiste de l'Hôpital Lariboisière.
Chevalier de la Légion d'Honneur

A mes autres Maitres en ophtalmologie

M. le Professeur agrégé TERRIEN
MM les Docteurs MONTHUS, CANTONNET
et COUTELA
Ophtalmologistes des Hôpitaux.

A M. le Docteur PLEY
Chef des travaux de réfraction
à la Clinique ophtalmologique de l'Hôtel-Dieu.

A M. le Docteur HAUTANT
Laryngologiste des Hôpitaux.

A mon Ami le Docteur Laurent CERISE
Chef de clinique ophtalmologique à la Faculté de Médecine.

A mon Ami le Docteur DUVERGER
Ancien interne des hôpitaux de Paris,
Ophtalmologiste de l'hôpital de Limoges.

A MM. les Docteurs BOURDIER, CHENET
et VELTER

CONSIDÉRATIONS GÉNÉRALES. — HISTORIQUE

L'hémianopsie est rarement observée à la suite des blessures du crâne par projectiles d'armes à feu. Cependant, depuis trente ans environ, ce trouble visuel est signalé, dans ce mode de blessure, avec une fréquence croissante. Avant cette époque, au contraire, l'observation de l'hémianopsie par coup de feu est une exception; bien souvent, ce n'est qu'en étudiant de très près les termes dont se sont servis les observateurs pour décrire les troubles visuels de leurs blessés que l'on arrive à penser que ces blessés avaient peut-être présenté un trouble hémianopsique. Ce n'est que très rarement que l'hémianopsie est nettement désignée par un mot, par une phrase, qui ne prêtent pas à confusion.

Il n'y a rien d'étonnant à cela. La connaissance de l'hémianopsie ne remonte pas à une époque très éloignée de nous. Si A. Vater et Ch. Heiniecke ont les premiers décrit ce trouble visuel en 1723 sous le nom de *visus dimidiatus*, seuls le Mémoire que Wollaston fit paraître en 1824 sur son autoobservation, et l'autopsie de son cerveau faite par Mackenzie, ont contribué à mieux faire connaître l'hémianopsie. Mais on pense bien qu'il a fallu encore un certain temps, à une époque où il y avait peu de spécialistes, pour

que ce trouble visuel attire l'attention ou la curiosité des observateurs.

La communication de A. de Graeffe à la Société de biologie de Paris (1860) ouvre une ère nouvelle à l'histoire de l'hémianopsie, car depuis ce moment, les observateurs ne considèrent plus ce trouble visuel comme un simple trouble fonctionnel, mais s'efforcent de le rattacher à des lésions intra-crâniennes. Les travaux des physiologistes et des anatomo-pathologistes se sont multipliés; Charcot, Ferrier, Hitzig, Munk, Bellouard, Dejerine, Vialet, Chauffard, Wilbrand, Henschen, Monakow, Inouye et bien d'autres essayent de tirer parti de leurs observations ou de leurs recherches en vue des localisations cérébrales.

L'hémianopsie est devenue la base indispensable sur laquelle repose la solution du problème des centres visuels.

Nous donnerons au cours de cette étude les diverses raisons que nous invoquons pour expliquer, à l'époque antérieure à la nôtre la pénurie des observations d'hémianopsies par coup de feu. On peut déjà voir par ce qui précède que l'histoire du sujet que nous traitons est de date récente.

L'observation la plus ancienne que nous ayons trouvée sur cette question remonte à 1862; il s'agit du cas d'un blessé de la guerre de Sécession qui fut publié neuf ans plus tard par Keen et Thompson. Guthrie signale bien deux cas pendant les guerres du premier Empire, mais on ne peut savoir exactement s'il s'agit d'hémianopsies vraies ou seulement d'amaurose ou d'amblyopie par blessure des lobes occipitaux. Nous n'avons pas trouvé un seul cas dans Ledran, dans les relations de campagne de Percy, de Briot et du baron Larrey. *L'histoire chirurgicale du siège d'Anvers* ne relate aucun fait qui puisse être interprété comme une hémianopsie, bien que cet ouvrage cite des cas nombreux d'amaurose par destruc-

tion des nerfs optiques et de nombreuses observations de blessures du crâne. Le Mémoire du baron Larrey fils sur les indications de la trépanation cite des observations très nombreuses de blessures du crâne, mais il ne renferme pas un seul cas d'hémianopsie. Bertheraud et Chenu n'en parlent pas davantage. Un ouvrage considérable, *L'histoire médicale et chirurgicale de la guerre de Sécession*, rapporte trois cas, dont un publié en 1871 par Keen et Thompson, et deux autres publiés par Otis, bien moins probants. La guerre franco-allemande n'est guère plus fructueuse. Il n'y a pas un seul cas dans Legouest. M. Nimier a passé en revue les lésions de l'appareil sensoriel de la vision chez les blessés de la campagne de 1870-71, d'après le rapport allemand ; il cite un cas de Beck (cécité bilatérale par coup de feu de l'occipital), et trois autres observations d'hémianopsies non typiques.

Depuis quelques années, des observations de plus en plus nombreuses sont publiées ; mais, dans la pratique civile, les cas d'hémianopsies par coup de feu sont rapportés isolément et les traités classiques de chirurgie les mentionnent sans insister. La guerre du Transvaal a fourni plusieurs cas, dont quatre ont été publiés par Makins. En 1904, H. Nimier, dans un ouvrage très documenté, analyse plusieurs observations déjà parues ; cet ouvrage a été pour nous un précieux auxiliaire. En 1906, Wilbrand et Saënger rapportent des cas antérieurs, mais ne citent aucun fait nouveau. En 1909, Tatsuji Inouye rapporte une vingtaine de cas inédits observés chez des blessés de la guerre russo-japonaise ; un de ces cas a été observé par Haga pendant l'insurrection des Boxers (1900). Au cours de la campagne du Maroc (1911), M. Rouvillois en a observé un autre.

Nous ignorons si l'hémianopsie a été recherchée et constatée chez les blessés des deux guerres balkaniques récentes ;

nous ne croyons pas que des observations aient été encore publiées (1).

M. de Lapersonne a publié au mois de février 1913, en collaboration avec notre ami Velter, un cas rare d'hémianopsie en quadrant, par balle de petit calibre ; c'est l'observation la plus récente d'hémianopsie par coup de feu que nous connaissions (2).

Le blessé qui présentait cette hémianopsie en quadrant était hospitalisé à la Clinique ophtalmologique de l'Hôtel-Dieu ; nous avons pu l'y examiner et suivre l'évolution des troubles cérébraux qu'il a présentés jusqu'à sa guérison. Cette observation a été le point de départ de notre travail. A propos de ce cas, M. de Lapersonne nous a donné l'idée de rechercher dans la littérature médicale les observations d'hémianopsies par coup de feu et d'en faire une étude d'ensemble. Nous ne saurions assez remercier notre maître pour ce travail qu'il nous a confié. Nous n'oublierons jamais qu'il fut le maître qui nous prodigua son enseignement et nous aida de ses précieux conseils, se montrant toujours envers nous d'une indulgente bonté; nous sommes heureux de trouver ici une occasion de lui adresser nos sentiments de profonde reconnaissance.

Des observations, pas très nombreuses d'hémianopsies par coup de feu ont été publiées; nous avons réuni toutes celles que nous avons trouvées sur ce sujet; nous les avons étudiées pour essayer d'en tirer un enseignement. Malheureusement, nous nous sommes vite aperçu que beaucoup de ces obser-

(1) M. Coryllos vient de nous communiquer verbalement deux observations recueillies par lui-même pendant la dernière guerre des Alliés balkaniques; ces deux cas seront publiés prochainement dans sa thèse.

(2) On trouvera plus loin un cas personnel (hémianopsie et hémiachromatopsie transitoires) que nous avons observé quelque temps avant de terminer ce travail.

vations sont incomplètes; l'analyse clinique n'a pas toujours été poussée aussi loin que nous l'eussions désiré. C'est là d'ailleurs un fait d'observation courante. On peut chaque jour constater que dans une observation de blessure du crâne et de l'encéphale, l'histoire du traumatisme, la symptomatologie, l'évolution, diffèrent complètement non seulement dans les détails, mais encore dans certains points essentiels, suivant que c'est le chirurgien ou le neurologiste qui l'a rédigée; chacun insiste sur les faits qui lui paraissent les plus importants, et ce sont toujours ceux qui concernent sa spécialité. Trop souvent, l'examen de l'appareil visuel, au lieu d'être complet, est très écourté ou à peine existant.

Cependant, on se rend compte de plus en plus de l'importance d'un examen visuel complet dans les blessures du crâne. Cet examen bien fait, bien détaillé, pourra dans bien des cas donner une indication nouvelle ou plus exacte pour le diagnostic du siège des lésions, pour le pronostic et pour le traitement. Le chirurgien devrait faire examiner systématiquement par le spécialiste l'appareil visuel de tous les blessés du crâne; c'est le vœu que formulent tous les ophtalmologistes.

Nous admirons sans réserve la méthode, le soin et la patience que les médecins japonais Inouye, Haga, Maruo, Oka, Ono ont apportés dans leurs observations. Ils nous ont fait connaître l'histoire du traumatisme depuis le moment où leurs blessés ont été surpris par le projectile en pleine action sur le champ de bataille jusqu'au moment où ils ont été renvoyés dans leurs foyers. Dans ces observations, non seulement on peut suivre pas à pas l'évolution des symptômes, mais on peut connaître, — détail important pour nous, — dans quelle position le soldat se trouvait au moment de la blessure, par quel genre de projectile et à quelle distance il a été blessé. Ceci montre un soin

de ne rien négliger, un esprit méthodique, une admirable organisation.

En réunissant les observations qui ont paru sur ce sujet, notre but principal a été d'essayer d'étudier le mécanisme des diverses variétés d'hémianopsies, de montrer leur fréquence et les conditions particulières dans lesquelles elles peuvent se produire. Nous avons jugé utile d'étudier les projectiles d'armes à feu et leurs effets vulnérants sur le crâne et l'encéphale, afin de mieux montrer le rapport étroit qui existe à notre avis, entre les effets de ces projectiles et la fréquence des hémianopsies. Nous avons insisté sur la symptomatologie et sur l'évolution. L'hémianopsie horizontale surtout, a attiré notre curiosité et notre attention. Enfin nous avons essayé de tirer de ces observations un dernier enseignement pour les localisations visuelles au sujet de certains points encore contestés ou mal connus.

CHAPITRE I

LES VOIES OPTIQUES ET LE CENTRE CORTICAL DE LA VISION

L'hémianopsie est la manifestation d'un trouble fonctionnel et bien plus souvent d'une lésion siégeant, soit sur le centre visuel lui-même, soit sur les voies visuelles entre ce centre et le chiasma.

Il nous semble donc utile de donner les raisons anatomiques et physiologiques de l'hémianopsie, d'exposer brièvement dans une vue d'ensemble la constitution des voies optiques et de leurs principales connexions, et de rappeler les connaissances qui, à l'heure actuelle, sont sur ce point acceptées ou controversées.

L'appareil visuel comprend un appareil récepteur, un appareil conducteur, et un appareil percepteur.

L'appareil récepteur est la rétine dont nous ne nous occuperons pas.

Les conducteurs optiques comprennent deux parties :

1° Une partie visible : les nerfs optiques, leur entrecroisement partiel (le chiasma), les bandelettes qui viennent se

perdre sur une petite masse peu saillante située de chaque côté à la partie latérale et supérieure du tronc cérébral, les corps genouillés externes. On appelle segment antérieur des voies optiques toute cette partie visible anatomiquement.

2° Une partie invisible anatomiquement va des corps genouillés externes à l'écorce occipitale.

Nous avons donc à étudier ces deux segments : dans le premier, un appareil conducteur ; dans le second, un appareil conducteur et le centre cortical de la vision, appareil de perception mentale de la lumière.

Segment antérieur.

L'appareil conducteur ne renferme pas seulement des fibres visuelles, mais encore des fibres nerveuses, à fonctions réflexes centripètes ou centrifuges.

Les fibres visuelles elles-mêmes sont systématisées dans le nerf optique, dans le chiasma, dans les bandelettes.

Cette systématisation avait été déjà logiquement pressentie par Newton, en 1704. Il formule l'hypothèse de la semi-décussation.

Des cliniciens, A. Vater et Ch. Heinecke, en 1723, sans paraître avoir connu les travaux de Newton formulent à nouveau ce postulat de la demi-décussation, pour expliquer l'hémianopsie homonyme.

Un siècle plus tard, Wollaston cherchant à expliquer les attaques d'hémianopsie transitoire qu'il avait éprouvées contribua encore à répandre cette théorie.

Cette systématisation n'a pu être décelée qu'à la suite d'un ensemble de travaux anatomiques et surtout expérimentaux.

C'est surtout à la suite de ces derniers, c'est-à-dire à l'étude des dégénérescences expérimentales que l'on doit la connaissance précise de la systématisation visuelle.

A ces travaux sont attachés les noms de Von Gudden, Von Monakow, Henschen, Bernheimer. Cette étude est basée sur ce fait que, dans toute section d'un cylindraxe, il se produit une dégénérescence cellulipète et cellulifuge qui aboutit, d'un côté, à une cellule, la cellule origine du cylindraxe, et de l'autre côté à un plexus. C'est ainsi qu'à la suite d'une énucléation double chez les jeunes animaux, les dégénérescences peuvent être suivies des cellules ganglionnaires de la rétine aux corps genouillés externes, aux tubercules quadrijumeaux antérieurs et aux pulvinaria. Les dégénérescences du corps genouillé externe sont des dégénérescences de plexus; celles des tubercules quadrijumeaux antérieurs et du pulvinar sont des dégénérescences de plexus en partie et de cellules; d'où deux voies : une voie essentiellement centripète qui est la voie Rétino-C. G. E. et une voie en partie centripète, en partie centrifuge qui est la voie Rétino-T. Q. A. et Rétino-Pulvinar.

Les fibres Rétino-C. G. E. sont seules visuelles. Nous ne dirons que quelques mots des réflexes.

Cette étude des dégénérescences, suite d'énucléation double, ne donne pas la systématisation des fibres visuelles; c'est à l'énucléation simple qu'il faut recourir. Les recherches expérimentales de Gudden sur les animaux à vision semi-panoramique (chat) ont été corroborées pleinement par l'anatomo-clinique. De même, Ramon y Cajal par l'anatomie microscopique pure, en se servant des méthodes argentiques ou de la méthode d'Erlich, est arrivé aux mêmes conclusions.

Il n'y a qu'à se rapporter au cas de Cramer pour se rendre

compte de la systématisation des conducteurs optiques dans le segment antérieur.

*
* *

Il y a chez l'homme un *faisceau direct* et un *faisceau croisé* correspondant le premier à l'hémi-rétine temporale et le second à l'hémi-rétine nasale.

Le *faisceau direct* se loge à la partie externe et inférieure du nerf optique. Arrivé au chiasma, il décrit avant de se continuer dans la bandelette homo-latérale des anses à concavité antérieure allant jusqu'à la partie terminale du nerf optique du côté opposé; revenant ensuite dans sa bandelette, il accomplit ainsi un trajet en S. Dans la bandelette, il se place encore dans la partie externe et inférieure jusqu'au corps genouillé externe.

Le *faisceau croisé* situé dans le nerf optique à la partie interne et supérieure décrit dans le chiasma des anses lâches, remontant ainsi jusqu'à l'angle antérieur et opposé du chiasma avant de se jeter dans la bandelette contro-latérale. C'est à cause de cette intrication sur les parties latérales du chiasma du faisceau direct et du faisceau croisé que Déjerine se refuse à admettre les hémianopsies bi-nasales et n'admet que les hémianopsies bi-temporales par lésion médiane du chiasma.

Rappelons que Ramon y Cajal a trouvé chez le chat des cylindraxes bifurqués dont les branches se rendent et au faisceau direct et au faisceau croisé; Bernheimer les aurait retrouvés chez l'homme.

Dans le *corps genouillé externe* homo-latéral, la dégénérescence est localisée à la substance externe, et dans le corps genouillé externe contro-latéral, la dégénérescence est au centre.

La systématisation de ce segment antérieur peut être

poussée encore plus loin. Il existe en effet un paquet de fibres optiques issues de la macula qui possède une individualité anatomique et même pathologique : *c'est le faisceau maculaire.* Son existence avait été pressentie par Leber à la suite de ses observations de scotome central chez les intoxiqués (tabac, alcool, etc.), et de ses examens ophtalmoscopiques tardifs chez les mêmes individus (décoloration du segment temporal de la papille). Rappelons que l'hypothèse de Leber a été vérifiée par les autopsies de névrite rétro-bulbaire avec scotome central (Vossius, Bunge, Uthoff, Thompsen), et par des autopsies de scléroses en plaques avec scotome central, dans lesquelles notre ami Velter a trouvé une sclérose névroglique entourant les vaisseaux centraux qui cheminent dans ce faisceau maculaire (1).

De ces données, on peut conclure que le faisceau maculaire primitivement divisé en deux secteurs, un supérieur et un inférieur, se ramasse à 15 millimètres derrière le globe oculaire et reproduit exactement la même disposition que le faisceau direct et le faisceau croisé du nerf optique que nous avons étudiés.

En résumé : 1° Dans le nerf optique : un faisceau direct inféro-externe ; un faisceau croisé supéro-interne ; au milieu d'eux, le faisceau maculaire.

2° Dans le chiasma : au centre, les deux faisceaux croisés s'intricant fibre à fibre ; latéralement, les faisceaux directs, mais très mélangés aux fibres ansiformes des faisceaux croisés ; même disposition pour le faisceau maculaire.

3° Dans la bandelette : deux opinions. Celle d'Henschen qui conserve la même disposition topographique ; celle de

(1) Velter. — *Des lésions des voies optiques et de l'appareil oculo-moteur dans la sclérose en plaques.* Thèse Paris, 1912.

Bernheimer, Monakow, qui n'admettent pas cette systématisation, et principalement pour le faisceau maculaire dont les fibres seraient mélangées d'une façon régulière.

Rôle du corps genouillé externe.

La méthode de Cajal a démontré que les terminaisons des cylindraxes visuels se faisaient autour d'éléments cellulaires multipolaires qui se mettent eux-mêmes par leurs prolongements protoplasmiques en connexion avec de grosses cellules nerveuses à cylindraxes longs qui vont se terminer dans l'écorce du lobe occipital. Le corps genouillé externe est donc un relai qui a une grande utilité physiologique, puisque chaque fibre visuelle entre en connexion avec un grand nombre d'éléments cellulaires : nous verrons plus loin que c'est par cette multiplicité des connexions que Monakow explique la conservation de la vision maculaire dans les hémianopsies.

Segment postérieur.

Les moyens d'étude du segment postérieur ont été les mêmes que pour le segment antérieur : dissection, étude des dégénérescences, étude anatomo-pathologique.

La dissection et la méthode des coupes ont induit en erreur les premiers anatomistes (Gratiolet, Wernicke) qui ont compris dans les fibres visuelles intra-cérébrales les faisceaux blancs y attenant et qui n'ont rien à voir dans la fonction visuelle.

L'étude de la myélinisation (Bernheimer), l'étude des dé-

générescences secondaires et centripètes par énucléation double, primitives et centrifuges à la suite de lésions expérimentales de l'écorce occipitale ont assigné à chacun des faisceaux le rôle qui leur est dévolu.

Coupes vertico-transversales. — Sur une coupe vertico-transversale du lobe occipital, on voit au centre de la substance cérébrale une cavité triangulaire à base externe, corne occipitale du ventricule latéral. Sur des pièces colorées au Veigert, on voit cette face externe, ainsi que la face inférieure et l'arête supérieure doublées d'un parquet de fibres coupées verticalement et surtout abondant en haut et en bas : *forceps major*, en haut, *forceps minor*, en bas. Les quelques cas d'agénésie du corps calleux ont montré que ces deux puissants faisceaux sont des dépendances de cette formation et doivent être considérés comme des fibres commissurales unissant les faces internes des deux lobes occipitaux.

La face latérale est nettement subdivisée en trois portions, par sa tranche médiane plus claire que les tranches interne et externe. La tranche interne appliquée contre le ventricule latéral constitue le **tapetum**, la tranche externe le **faisceau longitudinal inférieur**; au milieu d'eux, sont les **fibres optiques**.

Coupes horizontales. — Les coupes horizontales montrent le trajet de ces différents faisceaux.

Les fibres du **tapetum** partent en arrière de l'écorce occipitale, face interne, passant par conséquent en dessus et en dessous de la corne ventriculaire, vont en avant se perdre presque dans le lobe frontal, constituant le faisceau occipito-frontal de Forel et Onufrowicz (faisceau d'association fronto-occipital). Une thèse récente de Lasalle-Archambault le conduit seulement dans la région sous-thalamique (1).

(1) Lasalle-Archambault. — Le faisceau longitudinal inférieur et le faisceau optique cectral. *Revue Neurologique*, 1905.

Le **faisceau longitudinal inférieur** ayant même origine postérieure s'épuise en différents points échelonnés d'arrière en avant sur la face externe du lobe occipito-temporal, faisceau d'association d'une grande importance physiologique, puisqu'il semble mettre en rapport l'écorce visuelle et les centres élevés du langage, de l'écriture, de la mémoire visuelle et auditive des mots.

Citons les différents faisceaux doublant les différentes scissures, calcarine ou perpendiculaire interne, le faisceau vertical de Wernicke, le faisceau inférieur de Vialet, le faisceau supérieur de Sachs.

Les **radiations optiques** sont plus abondantes dans les coupes horizontales inférieures que dans les coupes supérieures. Il semble que la plus grosse partie passe sous la corne occipitale. Ces coupes horizontales permettent de suivre leur trajet de l'écorce visuelle occipitale aux corps genouillés externes. Si nous les suivons d'arrière en avant, nous les voyons partir principalement de toute la région calcarinienne, franchir le ventricule en passant au-dessus et au-dessous de lui, se masser dans la région moyenne des radiations de Gratiolet, continuer leur trajet en avant jusqu'à la partie postérieure de la queue du noyau caudé, s'incurver brusquement en dedans derrière celui-ci, pénétrant ainsi dans le segment rétro-lenticulaire de la capsule interne, et s'implanter dans le corps genouillé externe en s'intricant avec les fibres verticales du champ de Wernicke et les fibres horizontales du segment antérieur des voies optiques.

L'étude des dégénérescences nous montre, qu'à l'exemple des fibres de la bandelette, un certain nombre des fibres du segment postérieur passant les unes en avant des autres en arrière du corps genouillé externe, se rendent soit au pulvinar, soit au tubercule quadrijumeau antérieur. Les dégéné-

rescences s'y font aussi en deux sens : dégénérescences corticifuges ou dégénérescences corticipètes.

Etude du centre cortical de la vision.

Le centre cortical de la vision est chose admise actuellement.

Charcot le plaçait dans la région temporale externe. Seguin montre que les hémianopsies par lésion de la face externe du lobe temporal sont des hémianopsies par altération dans la profondeur des conducteurs optiques. Bellouard le localise à la face interne du lobe occipital, Vialet et Déjerine l'étendent au cuneus, au lobe lingual et au lobe fusiforme. Henschen recherche le minimum de lésions pouvant entraîner l'hémianopsie et ramasse le centre visuel autour de la scissure calcarine, à la lèvre dorsale, à la lèvre ventrale et au fond de cette scissure.

Nous allons donner une description anatomique du centre cortical.

Le lobe occipital est limité en avant et en haut par la scissure perpendiculaire interne, à la partie moyenne par la portion antérieure de la scissure calcarine et en bas par une ligne fictive prolongeant cette dernière. Nous avons donc à y étudier la *scissure perpendiculaire interne* et la *scissure calcarine*. Nous verrons que la scissure perpendiculaire interne et la partie de la calcarine située en arrière de cette scissure délimitent un lobe, le cuneus ; que la scissure calcarine constitue la limite supérieure d'un lobule allongé horizontalement, le lobe lingual ou gyrus lingual qui empiète sur la face inférieure occipitale ; nous dirons un mot du lobe fusiforme situé à la partie inférieure du lobe occipital qui ferait partie du centre visuel pour Vialet et Déjerine.

La *scissure perpendiculaire interne* commence à 5 centimètres du pôle occipital, se dirige en bas et légèrement en avant pour se terminer dans la scissure calcarine. Elle a une longueur de 4 centimètres en moyenne et une profondeur de 2 centimètres et demi. Elle est limitée en haut par le lobe quadrilatère ou præcuneus et en bas par le bord supérieur du cuneus.

La *scissure calcarine* commence au pôle occipital à un demi-centimètre environ de ce pôle par deux branches, une supérieure, une inférieure, délimitant entre elles le lobulus extremus de Elkes. La première portion de 4 centimètres et demi de long environ se dirige en avant et en haut et atteint la scissure perpendiculaire interne. De là, elle se recourbe suivant un trajet horizontal, légèrement descendant pour aller mourir au-dessous du corps calleux.

La portion importante de la scissure calcarine n'est que sa partie postérieure, entre le pôle occipital et la scissure perpendiculaire interne. *Cette portion constitue la véritable scissure calcarine.* Elle a 3 centimètres de profondeur au point où elle s'enfonce dans le ventricule latéral pour y déterminer l'ergot de Morand; sa surface totale est de 17 centimètres carrés.

Ces dimensions en surface confèrent à cette scissure une importance spéciale, surtout si on lui compare la surface totale de la rétine qui ne mesure que 750 millimètres carrés.

D'autres constatations semblent encore prouver l'importance de cette scissure; c'est, d'une part, la précocité de son développement phylogénique et ontogénique; d'autre part, la richesse de sa vascularisation.

Le *cuneus* est donc constitué par un petit lobe triangulaire équilatéral à base postérieure ayant à peu près 4 centimètres de côté.

Le *gyrus lingual* ou *lobe lingual* situé au-dessous de la scis-

sure calcarine, large en arrière, s'effile en avant et se continue avec la 5e circonvolution temporale. Il est limité sur la surface inférieure du lobe occipital par un sillon, le 4e occipital. Entre celui-ci et le 3e, est compris le *lobe fusiforme* qui se continue en avant avec la 3e occipitale.

Un pli très important à signaler est le *pli cunéo-limbique* de Broca par lequel le cuneus se continue en avant avec la circonvolution du corps calleux.

En résumé : si nous comprenons dans le centre cortical de la vision la zone très étendue de Déjerine et Vialet, nous voyons que le centre cortical correspond à toute la partie du lobe occipital qui, histologiquement, comprend le ruban de Vicq d'Azir.

Quelques auteurs ont assigné au centre cortical des limites encore plus étendues. Von Monakow comprend dans la sphère visuelle non seulement l'écorce de la scissure calcarine, mais encore le cuneus et le lobe lingual dans leur totalité, les première, deuxième et troisième circonvolutions occipitales, le gyrus descendens et le gyrus angulaire.

Inouye pense qu'il existe deux centres visuels : 1° un centre visuel principal ou sphère visuelle principale que cet auteur place dans l'écorce des lèvres de la scissure calcarine et dans leur voisinage immédiat ; 2° un centre visuel accessoire ou « parasphère visuelle » (face inférieure et face externe du lobe occipital ; præ cuneus et gyrus angulaire) dont le rôle visuel ne deviendrait manifeste que lorsque la sphère visuelle véritable aurait perdu sa fonction.

Von Monakow a poussé encore plus loin cette théorie du remplacement ou de la restitution ; il nous semble qu'une telle hypothèse est en complet désaccord avec les faits cliniques. Nous avons toujours constaté qu'une hémianopsie, quelle que soit sa variété, une fois constituée, ne retrocède pas.

Henschen donne au centre visuel des limites beaucoup plus étroites que Monakow; il fait de la scissure calcarine le centre de la sphère visuelle et il le place uniquement dans la lèvre supérieure et la lèvre inférieure de cette scissure; mais il en exclut le pôle occipital.

D'après les travaux récents de Brodmann sur l'écorce cérébrale, il faudrait placer dans le centre visuel non seulement les lèvres de la calcarine, mais encore la partie du cuneus et du lobe lingual touchant les lèvres de cette scissure.

Dans l'état actuel de la question, il est impossible de se prononcer sur la valeur des localisations différentes de Henschen et de Brodmann; mais il semble que ces deux auteurs soient également près de la vérité.

Nous tenons à rappeler les rapports des faces internes des lobes occipitaux qui présentent un gros intérêt dans l'étude que nous avons entreprise. Nous insisterons sur l'accolement des deux centres visuels, séparés uniquement par la faulx du cerveau, avec leurs éléments constitutifs en rapport intime des deux côtés : perpendiculaire interne contre perpendiculaire interne, lèvre dorsale de la calcarine contre lèvre dorsale, lèvre ventrale contre lèvre ventrale.

C'est à cause de ces rapports intimes des parties homologues que nous pouvons expliquer certaines formes d'hémianopsie inhérentes presque uniquement aux blessures par armes de guerre.

Rappelons de même les gros rapports vasculaires de ces deux régions : en arrière, le pressoir d'Hérophile avec les sinus latéraux, les sinus longitudinal supérieur et droit; en avant, la grosse veine de Galien.

Enfin, en bas, le cervelet expliquera l'absence des observations d'hémianopsie supérieure par traumatisme, les blessures

du cervelet se terminant presque toujours par la mort immédiate.

Le centre maculaire.

La lésion des centres visuels, la lésion des conducteurs optiques jusqu'au chiasma même déterminent des hémianopsies, homonymes droites ou gauches. Dans toutes ces formes d'hémianopsies, le point de fixation est en général respecté. Cette constatation a fait, depuis que le centre visuel est chose acquise, rechercher, s'il y avait soit un faisceau maculaire distinct dans le segment postérieur des voies optiques, soit un centre maculaire dans l'écorce visuelle. Quelques auteurs ne sont pas partisans d'un centre maculaire. Pour Bernheimer et Monakow, tant qu'il resterait quelques fibres saines dans les radiations et un seul îlot conservé dans l'écorce occipitale, la fonction maculaire serait conservée; Monakow base son hypothèse sur la multiplicité de conduction à partir du corps genouillé externe; le centre maculaire pourrait donc, d'après cet auteur, se localiser en de multiples points de l'écorce occipitale et même du pli courbe (*macula mobile*). Bernheimer pense que les fibres maculaires seraient ces fibres bifurquées vues avant lui par Ramon y Cajal chez le chat, et se rendant à l'un et à l'autre hémisphères. Déjerine et Vialet, sans être très affirmatifs, se rangent plutôt à l'avis de Monakow. Pour ces auteurs, il suffit donc qu'il reste une petite région d'écorce saine pour assurer l'innervation double des deux maculæ.

Henschen, au contraire, affirme l'existence d'un centre maculaire; de plus, il localise ce centre à la partie antérieure de la scissure calcarine.

Laqueur, Kuëstermann, T. Inouye le placent au contraire à la partie postérieure de cette scissure.

D'ailleurs, pour Wilbrand, la double innervation maculaire n'est pas sans exception. En effet, il existe des cas où la ligne hémianopsique passe par le point de fixation; on en trouvera des cas assez nombreux dans nos observations. Mais il existe aussi des hémianopsies où la ligne de partage des champs ne suit pas la verticale, mais s'infléchit vers le champ anopsique pour laisser une zone dans laquelle la vision est conservée; c'est le « champ visuel en excès » de Wilbrand. Nous montrerons (chapitre V) que le « champ en excès » existe aussi sur la ligne horizontale.

Homologie topographique.

Les hémianopsies peuvent être incomplètes. Des cas nombreux d'hémianopsies en quadrant, en secteur, de scotomes hémianopsiques ont fait affirmer à Henschen que d'un bout à l'autre des conducteurs visuels, depuis les nerfs optiques jusqu'aux centres visuels, l'homologie topographique est conservée. Monakow combat cette homologie pour les radiations optiques et la sphère visuelle. L'hypothèse de Henschen, émise avant lui par Seguin et Hun, est pleinement corroborée par notre étude et par les cas d'hémianopsies en quadrant, et surtout par les hémianopsies inférieures. Il faut pour la production de ces dernières modalités d'hémianopsies une lésion double et symétrique des deux radiations ou des deux sphères visuelles. Les cas les plus nombreux, presque les seuls, sont ceux qui ont pour cause certaines blessures occasionnées dans les guerres modernes par des projectiles de petit calibre et à grande vitesse initiale.

La représentation rétinienne existerait donc non seulement dans le sens vertical, mais encors dans le sens horizontal : à

une lésion d'une lèvre dorsale de la calcarine unilatérale correspondrait une hémianopsie en quadrant inférieur; à une lésion unilatérale d'une lèvre ventrale, une hémianopsie en quadrant supérieur; il y aurait hémianopsie inférieure ou supérieure si la lésion est double et symétrique. Les résultats sont identiques pour la partie inférieure ou supérieure des radiations.

Cette étude de l'homologie topographique conduit à supposer que la représentation rétinienne est complète. Cette homologie topographique ne serait d'ailleurs pas seulement existante pour le faisceau direct et le faisceau croisé, mais même pour la macula. Nous montrerons en effet que dans bon nombre de blessures de guerre on peut observer des hémianopsies en quadrant, en secteur qui comprennent même la région correspondante de la macula. Il y aurait peut-être un centre maculaire aussi systématisé que le centre visuel lui-même (Chapitre V).

L'étude clinique des hémianopsies montre que dans quelques cas, l'hémianopsie absolue au début se décomplète plus tard ou peut être absolue d'emblée : tel individu ayant une hémianopsie absolue verra réapparaître une sensation lumineuse obtuse au bout d'un certain temps ou même ne gardera qu'une hémiachromatopsie. De là, l'hypothèse de Wilbrand, de centres distincts pour les formes, pour la lumière, pour les couleurs, hypothèse niée d'ailleurs par tous les auteurs, qui ne voient dans ce phénomène qu'une atteinte des fonctions plus ou moins délicates des conducteurs visuels ou des cellules corticales visuelles.

Rappelons que, d'après Bard, la conservation de la perception obtuse lumineuse serait fréquente au début de toute hémianopsie. Nous aurons l'occasion d'en reparler.

Voies réflexes.

Lorsque la lumière impressionne la rétine, la pupille se contracte. Elle se contracte également dans les excitations expérimentales de l'écorce occipitale.

Les conducteurs de ces fonctions réflexes sont des fibres nerveuses que nous avons vu dégénérer de la rétine ou de l'écorce au pulvinar et au tubercule quadrijumeau antérieur.

Dans le segment antérieur des voies visuelles ces fibres sont constituées par des fibres fines, les fibres pupillaires, qui quittent la bandelette pour rejoindre soit directement les tubercules quadrijumeaux antérieurs (Bernheimer), soit le ganglion de l'habenula (Betchtrew) pour aller de là aux tubercules quadrijumeaux antérieurs.

Par l'intermédiaire de ce ganglion au moyen de cellules intercalaires, ou directement, elles se mettent en rapport avec la partie antérieure du noyau de la 3e paire; de là, l'incitation réflexe passe par le moteur oculaire commun, le rameau du petit oblique, le ganglion ophtalmique et les nerfs ciliaires jusqu'à l'iris.

La voie centripète est double : même décussation que les fibres optiques dans le chiasma; c'est ce qui explique que l'excitation lumineuse unilatérale puisse faire réagir la pupille du côté opposé (réflexe consensuel).

L'une, réflexe, peut emprunter une voie beaucoup plus longue : fibres pupillaires, T. Q. A., radiations optiques et écorce cérébrale; là, connexions avec les grandes cellules pyramidales de l'écorce dont le cylindraxe centrifuge ira se terminer dans la région du T. Q. A. pour former en avant des noyaux de la 3e paire, la décussation en fontaine de Meynert. Elles entreront en relation avec le noyau de la

3° paire en entier, plus bas avec la 4° et la 6° paires; elles présideront donc non seulement aux mouvements réflexes de l'iris, mais encore aux mouvements réflexes oculaires.

Les fibres qui dégénèrent de la rétine au pulvinar présideraient pour Mathias Duval à tous les actes de défense à point de départ visuel (fermeture des paupières), mouvements instinctifs de défense de la tête et du corps qui présideraient de même à la fonction lacrymale, descendant alors par le faisceau longitudinal inférieur jusqu'au noyau du facial.

Les voies réflexes de la dilatation pupillaire ne passent pas par les conducteurs optiques, mais par les voies de sensibilité générale. de là aux centres sympathique, spinal et bulbaire pour se terminer dans le ganglion ophtalmique par les différentes voies du sympathique oculaire.

Ces notions sont très importantes, car elles expliquent, d'une part, que lors de la destruction complète d'un nerf optique, le réflexe consensuel ne se produit pas quand on éclaire l'œil aveugle; d'autre part, que la réaction hémiopique de Wernicke serait la preuve d'une lésion de la bandelette, réaction qui ne peut être possible que par l'hypothèse de la semi-décussation des fibres pupillaires.

Fibres d'association.

Les fibres d'association sont :

1° Des fibres commissurales interhémisphériques, les forceps qui semblent mettre en relation les hémi-rétines droites avec les centres supérieurs du lobe temporal.

2° Des fibres d'association de lobe à lobe : le faisceau fronto-occipital de Forel et Onnfrowicz, de signification ignorée; le faisceau occipito-temporal (faisceau longitudinal inférieur).

3° Des fibres intra-occipitales :

Le stratum calcarinum de Sachs (faisceau d'association cunéo-lingual);

Le faisceau du cuneus (allant de l'ergot de Morand à la partie supérieure du cuneus);

Le faisceau transverse du cuneus (allant de l'ergot de Morand à la face externe du lobe occipital);

Le faisceau de Vialet, ou faisceau transverse du lobe lingual (reliant le lobe lingual et la lèvre inférieure de la scissure calcarine à la face convexe du lobe occipital);

Le faisceau perpendiculaire de la convexité, décrit par Wernicke chez le singe, également visible chez l'homme (met en relation les circonvolutions supérieures du lobe occipital avec les circonvolutions de la face inférieure).

Ces divers faisceaux d'association peuvent expliquer la fréquence des associations des hémianopsies droites avec soit l'alexie, la cécité verbale, la cécité littérale ou la cécité psychique, en somme toutes les amnésies visuelles.

CHAPITRE II

ÉTUDE SOMMAIRE SUR LES PROJECTILES D'ARMES A FEU ET LEURS EFFETS VULNÉRANTS SUR LE CRANE ET L'ENCÉPHALE

Avant d'aborder l'étude du mécanisme des hémianopsies par coup de feu, il nous paraît nécessaire de faire connaître l'instrument qui peut les produire.

Il semble tout d'abord que rechercher les divers modes vulnérants des projectiles d'armes à feu sur le crâne soit dépourvu d'intérêt. Il n'en est rien pourtant. La force qui anime le projectile est une force brutale; ce n'est pas une force aveugle, elle obéit à des lois rigoureuses, et les blessures si différentes qu'elle produit ne sont que la manifestation de ces lois.

En parcourant les observations que nous avons pu retrouver sur les hémianopsies par coup de feu, le lecteur verra que ces observations s'étendent sur une assez longue période de temps. D'autre part, les blessures du crâne qui ont déterminé ce trouble visuel ont été causées par les armes à feu les plus diverses, lançant des projectiles de forme et de calibre très différents. C'est que les armes à feu ont subi des transforma-

tions successives; chacune de ces transformations a entraîné des modifications dans les effets vulnérants.

Les hémianopsies par coup de feu sont surtout observées depuis une vingtaine d'années, très rarement dans les anciennes guerres, plus fréquemment au cours des dernières. Nous essaierons de montrer (chapitre III) que cette plus grande fréquence à notre époque résulte, non pas seulement d'une meilleure connaissance ou d'une meilleure observation de ce trouble visuel, mais encore de l'action vulvérante particulière que possèdent les projectiles modernes. Il y a donc un intérêt de plus à connaître les armes à feu et leurs effets à ces différentes époques.

Les blessures que nous avons à étudier ont été produites par des armes à feu portatives : fusils, pistolets, revolvers, lançant des projectiles de petit ou moyen calibre, et par des armes non portatives, lançant des obus, agissant soit par leurs éclats, soit par les balles qu'ils renferment.

Les transformations successives de l'armement de l'infanterie sont surtout importantes à connaître, car c'est l'infanterie qui a donné et donne encore le plus de coups. D'autre part, la transformation récente de son armement a été une véritable révolution dans la balistique; elle a apporté de profonds changements dans la chirurgie de guerre.

On peut diviser en quatre périodes les étapes successives qu'a suivies l'armement de l'infanterie pour arriver jurqu'au perfectionnement actuel.

Première période. — C'est la période des armes primitives se chargeant par la bouche, lançant des balles sphériques en plomb mou. Ces projectiles dont quelques-uns atteignaient un calibre énorme et un poids très élevé ne possédaient qu'une vitesse initiale faible, malgré une forte charge de poudre

noire, — projectiles dépourvus de grande portée, à trajectoire irrégulière, manquant de justesse. C'est l'armement employé pendant les guerres du premier Empire.

A cause de leur masse, ces projectiles produisaient sur le crâne de gros délabrements, à très courte distance. A distance moyenne, de 80 à 120 mètres, ils étaient encore capables de perforer le crâne, mais ils s'arrêtaient presque toujours dans l'intérieur de la masse encéphalique. A distance plus grande, n'ayant plus qu'une faible vitesse, ils ne produisaient le plus souvent qu'une fracture sans pénétration et quelquefois simplement une bosse séro-sanguine ou une violente contusion.

La plaie d'entrée large, irrégulière, facilement souillée de débris de coiffure, de cheveux, s'infectait très facilement. Les blessés du crâne à cette époque succombaient presque tous, soit sur le coup, soit d'infection.

Deuxième période. — La balle n'est plus ronde; elle devient cylindro-conique. On modifie le canon de l'arme en creusant sur sa surface intérieure des rayures spirales qui imprimant un mouvement de rotation au projectile, rendent sa trajectoire plus régulière et lui donnent plus de facilité pour vaincre les résistances. Ainsi l'arme devient plus précise, sa portée est plus grande. Mais la balle est toujours très grosse et lourde. Comme exemple, nous citerons le projectile du fusil Minié employé par l'armée française pendant les guerres de Crimée et d'Italie; la balle que tirait ce fusil avait un diamètre de 17 millimètres et pesait 53 grammes.

Les effets vulnérants des armes de cette période sont comparables à ceux de la période précédente, tout en étant plus élevés.

Troisième période. — A ce moment, apparaît le chargement de l'arme par la culasse. Le fusil à aiguille Dreyse est la première arme de ce genre qui ait fait ses preuves sur le champ de bataille. Cette période se continue pendant les guerres austro-allemande et franco-allemande. Notre fusil Chassepot est le type de l'arme de cette époque ; le fusil allemand et le Vetterli suisse en sont encore des exemples.

Le poids du projectile et son calibre ont diminué. La balle du fusil allemand n'a plus qu'un diamètre de 13 m/m 6; elle pèse 31 grammes; sa forme est olivaire. Les autres puissances ont adopté un calibre encore plus petit, 10 à 11 millimètres avec une balle pesant 20 à 25 grammes seulement, et de forme cylindro-ogivale. On a allié l'antimoine au plomb pour obtenir un projectile plus dur, moins déformable. La balle est plus grosse que le calibre de l'arme, la vitesse initiale est plus grande, le tir est plus juste. La force vulnérante est accrue, surtout aux courtes distances. Le projectile reste encore très souvent à l'intérieur du crâne. On commence à observer à cette époque des phénomènes explosifs qui font croire à tort à l'emploi de balles explosibles.

Quatrième période. — C'est la période moderne. Elle est caractérisée par une révolution complète dans l'armement. L'adoption du fusil Gras 1874 termine la période des armes anciennes; le fusil Lebel 1886 marque le début du nouvel armement. La caractéristique de cette nouvelle époque, c'est l'adoption successive de projectiles de plus en plus petits, allongés, animés d'une vitesse initiale de plus en plus grande. Cette révolution dans l'armement a été largement secondée par une autre révolution dans la fabrication des poudres, par l'invention de M. Vieille, les poudres progressives, dites poudres sans fumée. La grosseur du calibre des projectiles

tombe de 11 ou 10 millimètres à 8,7 et jusqu'à 6 millimètres. Le poids de la balle descend jusqu'à 13 et 10 grammes. En diminuant le calibre des projectiles, on était obligé d'augmenter leur longueur pour leur conserver une masse suffisante; sans cela, ils auraient subi des déviations faciles. Pour éviter les irrégularités de la trajectoire on modifie le pas des rayures du canon de l'arme, afin de multiplier les mouvements de rotation de la balle. Pour diminuer l'encrassement du canon par le plomb de la balle et pour amoindrir les déformations au choc, et par conséquent pour augmenter sa pénétration, on la recouvre d'une cuirasse plus ou moins complète d'un métal résistant (acier, acier nickelé, maillechort).

Quelques guerres coloniales ont permis 'de faire connaître la valeur vulnérante de ce nouvel armement dès son début. Le premier champ d'expériences sur le vivant a été incontestablement la guerre du Transvaal; c'est pour cela que l'ouvrage si documenté de Makins fait autorité sur cette question.

Les fusils Mauser 1889-1891, Lee-Metford 1889, Martini-Henry, Lee-Enfield, qu'on trouvera cités dans nos observations appartiennent à cette période de l'histoire de l'armement.

Pendant la guerre Russo-Japonaise, les Japonais se sont servis d'un fusil modèle 1897 tirant un projectile du calibre de $6^{m}/^{m}5$ de 32 millimètres de longueur, pesant 10 gr. 50, ayant une vitesse initiale de 725 mètres; balle blindée maillechort. Les Russes ont employé un fusil modèle 1891 tirant un projectile d'un calibre plus élevé que le projectile japonais : $7^{m}/^{m}62$, longueur $30^{m}/^{m}5$, poids 13 gr 70, vitesse initiale 643 mètres; balle blindée maillechort.

Nous ne ferons que citer les nouvelles balles pointues française et allemande, dont la vitesse initiale est encore plus grande que celle des projectiles antérieurs. Cette vitesse ini-

tiale est de 730 mètres pour la balle française D, de 860 mètres pour la balle allemande S.

Qualités dynamiques des projectiles de petit calibre. — Les qualités dynamiques des projectiles actuels sont très différentes de celles des anciennes balles. La masse a diminué dans les balles modernes, malgré leur allongement ; cependant, à cause de l'augmentation de la vitesse initiale, la force vive est bien supérieure à celle des armes anciennes. La vitesse restante, aux distances de 1.000, 2.000 et même 3.000 mètres pour certains projectiles est encore très élevée. D'autre part, la vitesse initiale de rotation est allée en augmentant, depuis 781 rotations pour la balle Mauser 11 millimètres, jusqu'à 3.500 pour le projectile du fusil italien du calibre de $6^{m}/^{m}5$.

La diminution du calibre a eu un autre effet : celui d'augmenter le coefficient de pression : plus le calibre est petit, plus ce coefficient est élevé.

Tous ces faits joints au cuirassement de la balle donnent à celle-ci une pénétration plus grande et reculent à des distances toujours plus grandes son pouvoir pénétrant (3.000 mètres et plus).

Modification des balles de petit calibre. — La structure de la balle et sa marche peuvent subir des modifications.

La balle moderne s'échauffe pendant sa marche, sans cependant dépasser 60° à 70° ; elle n'est donc pas réellement aseptique.

La prédominance de la longueur dans la balle actuelle et son centre de gravité placé en arrière peuvent dans quelques cas la faire pivoter, et même la faire renverser complètement pendant sa course. Elle peut ainsi venir frapper le crâne non plus par sa pointe, mais par sa face latérale, et même par sa base.

Elle produit dans ce cas des plaies irrégulières et des désordres comparables à ceux produits par les petits éclats d'obus.

La balle peut frapper le crâne non plus directement, mais indirectement, après avoir ricoché sur un obstacle résistant. Ces ricochets s'observent fréquemment sur les terrains pierreux. La balle perd en ricochant une partie de sa force vive, mais toujours déformée dans ce cas, et ne frappant plus le crâne par sa pointe, elle reste souvent à l'intérieur de l'encéphale après avoir produit une blessure d'entrée irrégulière, anfractueuse.

Les déformations des projectiles au contact d'un os s'observaient surtout avec les anciennes balles en plomb mou, non cuirassées. La balle s'aplatissant sur le crâne, avant de le perforer, produisait des dilacérations énormes dans la masse encéphalique.

Les balles cuirassées ne sont pas à l'abri de ces déformations. Il peut y avoir abrasion de la pointe, aplatissement terminal ou transversal; la pointe de la balle peut aussi se recourber en frappant l'os. La cuirasse de métal dur est souvent déchirée au cours de ces déformations; elle peut se détacher complètement, et sa forme déchiquetée lui communique un pouvoir vulnérant considérable. Dans les balles modernes, ces déformations sont surtout le fait de ricochets sur les roches dures ou sur tout obstacle résistant.

Les déformations en *champignon*, en *marguerite*, fréquentes avec les anciens projectiles produisent souvent des effets explosifs. Ces déformations peuvent se produire au moment du choc sur le crâne, dans certaines balles modernes (Dum-dum ou similaires) dont la pointe est dépourvue de cuirassement. Avec ces balles, la puissance vulnérante est portée au maximum, puisque ces projectiles possèdent à la fois le gros calibre des anciennes balles à cause de l'aplatisse-

ment au choc, et le pouvoir pénétrant élevé des balles modernes.

Eclats d'obus, shrapnells et grenades.

L'artillerie a subi, elle aussi, une transformation qui a amené une modification dans ses effets vulnérants. L'obus explosif de la campagne de 1870, par exemple, ne donnait qu'un petit nombre d'éclats volumineux. Ils produisirent sur le crâne les effets les plus meurtriers. Les plaies étaient larges, anfractueuses et s'infectaient encore plus facilement qu'aujourd'hui. D'ailleurs, à cause de leur gros volume, les éclats déterminèrent très souvent des blessures immédiatement mortelles, car une portion plus ou moins grande de la boîte crânienne pouvait être emportée.

Actuellement, deux espèces d'obus sont en usage dans l'artillerie de campagne : l'obus explosif et le shrapnell; ils ont été employés tous les deux pendant la guerre russo-japonaise.

L'obus explosif agit comme agent vulnérant par la multiplicité très grande de ses éclats; le perfectionnement de cet obus a été sa réductibilité en de très nombreux petits fragments. Ainsi, notre obus de 75 millimètres, donne par son éclatement plus de 2.000 fragments. Les petits éclats minces et tranchants sont capables de produire des fractures du crâne à petite distance; ils cessent d'être efficaces au-delà de 30 mètres. Les éclats de l'obus du canon de campagne allemand, beaucoup plus volumineux, sont très meurtriers; ils produisent des plaies atypiques, avec grands délabrements; elles s'infectent très facilement.

Le shrapnell est un obus à balle. Sa valeur vulnérante dépend surtout des balles qu'il contient. Elles pèsent

12 grammes en moyenne; elles sont au nombre de 250 à 300 environ. Ces balles sont rondes; leur vitesse se perd dix fois plus vite que celle du projectile du fusil Lebel. Elles sont peu pénétrantes et se déforment au contact des os. Quand elles perforent le crâne, elles s'arrêtent dans l'encéphale. Les plaies qu'elles produisent s'infectent facilement.

La description des autres projectiles d'artillerie ne présente aucune utilité pour notre sujet.

Grenades à main. — Ces projectiles ont été surtout employés pendant le siège de Port-Arthur. Les blessures qu'elles déterminent sont en général très graves. Ces grenades donnent en explosant des éclats minces et tranchants; elles produisent des plaies multiples, irrégulières; l'infection s'y voit dans 87 p. 100 des cas.

Armes du commerce.

Les armes du commerce ont suivi, mais très irrégulièrement le perfectionnement de l'arme de guerre. Si on trouve aujourd'hui chez l'armurier un grand nombre d'armes tirant la balle blindée ou demi-blindée avec charge de poudre progressive, armes possédant par conséquent une grande vitesse initiale et susceptibles de produire des effets vulnérants considérables, ces armes voisinent étrangement avec d'autres modèles bon marché tirant un projectile de plomb mou avec charge de poudre noire, ne possédant qu'un pouvoir vulnérant réduit.

Le revolver modèle d'ordonnance 1892, et les revolvers, similaires, peuvent être comparés au point de vue de leurs effets vulnérants au fusil Lebel. Le revolver est, en effet, une arme pour le tir sur un but rapproché; à 10 mètres du canon, la balle de ce revolver calibre 8 millimètres possède encore la

force vive que possède la balle du fusil Lebel à 2.000 mètres; c'est assez dire quelle est la puissance de ces armes.

Les pistolets genre Browning sont comparables à ce revolver pour les blessures qu'ils déterminent.

A côté de ces pistolets ou revolvers puissants, on trouve quelques revolvers de petit calibre, 5 à 6 millimètres, mais assez vulnérants cependant, car ils tirent une balle blindée.

Les autres armes de petit calibre employant la poudre noire et tirant une balle de plomb mou, sans être inoffensives, ne possèdent qu'un pouvoir vulnérant très réduit. Si on voit leur projectile perforer quelquefois le crâne, ce n'est le plus souvent que parce qu'il a rencontré un point faible, comme la tempe ou la paroi orbitaire.

Presque toujours dans les blessures du crâne de la pratique civile on ne trouve qu'un seul orifice, l'orifice d'entrée. La balle reste logée dans l'encéphale; c'est le cas de beaucoup le plus fréquent. De plus, le trajet est assez souvent dévié.

Le fusil de chasse à plomb, malgré ses perfectionnements, reste, au point de vue de ses effets vulnérants, à peu près ce qu'il a toujours été. Si le coup est tiré à bout portant, le coup fait balle; la blessure est large, irrégulière et ressemble assez à celles causées par les anciennes balles de gros calibre. Tiré de plus loin, le coup produit une blessure dont la gravité diffère d'après la distance du tir et la grosseur du plomb employé. Si le plomb est d'un numéro assez gros, quelques grains sont capables de perforer le crâne (Obs. 12).

Quelques effets vulnérants des projectiles d'armes à feu.

En étudiant le mécanisme des hémianopsies par coup de feu, nous serons amenés, d'après chaque cas particulier, à

parler des effets vulnérants des projectiles anciens et modernes; nous serions donc obligés de nous répéter, si nous faisions ici une étude d'ensemble sur cette question. D'ailleurs, quelques points seulement sont intéressants à connaître pour le sujet que nous traitons. On trouvera dans de nombreux ouvrages spéciaux une documentation sur le pouvoir et le mode vulnérants des projectiles. L'ouvrage de H. Nimier, en particulier, donne une description magistrale des lésions du crâne et de l'encéphale par coup de feu; on y trouvera de précieux renseignements. Nous nous bornerons à faire ici une étude très sommaire de quelques effets vulnérants, plus particulièrement intéressants pour notre sujet.

*
* *

Les blessures du crâne sont toujours graves, quel que soit le projectile qui les détermine. Mais à côté d'un grand nombre de cas immédiatement mortels, un certain nombre de blessés du crâne peuvent guérir. Sans envisager tout d'abord le point du crâne frappé par une balle, on peut diviser les coups de feu, quant à leur gravité, en *tangentiels* et *perforants*.

Coups tangentiels. — Ces coups de feu sont ceux qui produisent les lésions encéphaliques les moins graves. Ces coups peuvent être tout à fait rasants, c'est-à-dire n'intéresser que très superficiellement la paroi externe de la boîte crânienne; mais ils peuvent aussi être un peu plus profonds, et le projectile peut intéresser directement la table interne et même la convexité encéphalique. On comprend que dans ces coups tangentiels, les lésions sont réduites au minimum. Mais il est un fait sur lequel on ne saurait assez insister et qui a été bien mis en lumière par Makins : c'est que même lorsque la paroi externe du crâne n'est atteinte que très superficiellement, la table

interne est presque toujours fracturée ; ses fragments déprimés peuvent comprimer ou détruire la région cérébrale sous-jacente. De ce fait, découle un enseignement important pour le traitement de ce genre de blessure : il faudra toujours intervenir pour chercher et relever le fragment affaissé.

Les coups de feu tangentiels sont particulièrement intéressants à connaître, car ils peuvent déterminer des lésions des voies visuelles occipitales; on en trouvera plusieurs exemples dans les observations que nous rapportons.

Ce mode de blessure ne peut guère s'observer que par projectile moderne, car, dans une direction aussi oblique, les anciennes balles peu pénétrantes devaient être très facilement déviées.

Coups de feu perforants. — Ces coups sont toujours très graves, soit que le projectile s'arrête dans l'encéphale, soit qu'il traverse le crâne de part en part. La gravité ne vient pas seulement de ce que le projectile peut, sur son passage, détruire des éléments nerveux essentiels à la vie de l'individu, mais aussi parce que, dans certains cas, des phénomènes explosifs peuvent se produire; nous allons en reparler.

Tous les projectiles anciens ou modernes, de guerre ou du commerce, sont capables de produire les coups de feu perforants; mais tandis que même, à de grandes distances, 2.000, 3.000 mètres et plus, les projectiles de guerre actuels sont capables de traverser le crâne de part en part, les anciens projectiles, au contraire, et le plus grand nombre des projectiles actuels du commerce, restent inclus, dans la substance cérébrale, dans le plus grand nombre des cas.

Phénomènes explosifs. — A la suite d'un coup de feu, le crâne peut éclater et la substance cérébrale peut être projetée dans toutes les directions; c'est là le phénomène explosif le plus complet.

Les lésions explosives ne datent pas des derniers perfectionnements de l'armement. Pendant la guerre de 1870, les belligérants s'étaient déjà accusés réciproquement d'employer des balles explosibles; ils n'avaient pas, en effet, encore étudié les effets explosifs que possèdent plus ou moins tous les projectiles d'armes à feu.

Différentes théories ont été données de ce phénomène. On a longtemps pensé, à la suite des travaux de Bush et de Kocher, qu'il était dû à une augmentation brusque de la pression hydraulique dans le crâne. L'hypothèse de von Coler paraît être la plus rationnelle. Ce phénomène serait dû : à *la pression hydro-dynamique et à la communication de vitesse aux molécules des tissus atteints, particulièrement de ceux qui sont incompressibles.* Le cerveau doit être considéré comme un organe incompressible, parce qu'il est constitué par des éléments mous ou liquides (sang dans les vaisseaux, liquide céphalo-rachidien dans les ventricules). De plus, le cerveau est entouré d'une enveloppe résistante, le crâne. Lorsqu'un projectile animé d'une grande vitesse arrive dans l'encéphale, les molécules des tissus atteints sont projetées en tous sens, et de molécule en molécule, ce mouvement de translation se produit jusqu'à la paroi interne du crâne; mais cette projection des molécules se fait surtout dans la direction du trajet du projectile. Ces molécules forment, malgré leur petite masse, mais à cause de leur vitesse énorme, de véritables projectiles doués d'une force considérable; l'os se fissure en tous sens, surtout aux points d'entrée et de sortie du projectile, le crâne éclate, la substance cérébrale est projetée au dehors.

Avec les balles actuelles, et suivant la résistance différente des crânes, ce phénomène explosif complet peut s'observer jusqu'à 500, 800 et même 1.000 mètres (balles pointues).

A une distance plus grande, on n'observe qu'une fracture comminutive sans explosion. A une distance encore plus grande, on pourra n'observer qu'un orifice d'entrée et de sortie, sans délabrements osseux et un trajet simple. Mais il faut tenir compte que, même dans ces cas, le phénomène explosif quoique moins intense s'est produit quand même; le cerveau, tout entier, a subi une violence mécanique.

L'action explosive peut donc se manifester dans sa forme la plus grave par l'éclatement complet de la boîte crânienne. Dans la forme la plus légère, un choc atténué des molécules cérébrales ne détermine qu'une inhibition passagère de la substance nerveuse, qui se traduira par l'apparition immédiate de troubles fonctionnels plus ou moins étendus.

Ceci va nous donner l'explication d'un trouble qui nous intéresse particulièrement : *la cécité subite*, qui frappe si souvent le blessé à l'instant même du traumatisme. Cette cécité immédiate s'explique d'autant plus facilement par la théorie de la pression hydro-dynamique de Von Coler que les lobes occipitaux sont creusés d'une cavité remplie de liquide qui ne peut que faciliter le traumatisme des deux sphères visuelles par la translation subite des molécules.

On peut expliquer de la même manière tous les troubles moteurs et sensitifs passagers s'installant au moment de la blessure. Si le phénomène explosif est plus accentué, le cerveau tout entier subira un choc, et le blessé perdra connaissance immédiatement. Si l'action explosive n'a pas déterminé de lésion destructive, au bout de quelques heures ou de quelques jours, tous ces troubles disparaîtront et chaque cellule reprendra sa vie normale.

Les phénomènes explosifs sont d'autant plus accentués que la puissance vulnérante du projectile est élevé au moment où il perfore le crâne. Avec les armes bon marché du commerce,

cette action explosive est réduite au minimum ; nous avons remarqué, en effet, que la cécité immédiate très fréquente dans les cas de blessure par projectile de guerre était plus rare dans les blessures du crâne de la pratique civile.

Trajet intra-cérébral. — Avec les projectiles de guerre actuels, le trajet intra-cérébral est rectiligne ; mais il n'en était pas toujours ainsi avec les anciennes balles du fusil de guerre, surtout avec les balles rondes. Ces projectiles ne possédant qu'un pouvoir pénétrant peu élevé se laissaient facilement dévier par le moindre obstacle ; on a pu souvent constater que la balle, après avoir perforé le crâne, suivait par exemple la concavité de la calotte crânienne se creusant ainsi un trajet entre la paroi osseuse et le cerveau. Le trajet est aussi très fréquemment dévié dans les blessures de la pratique civile causées le plus souvent par des projectiles peu pénétrants. Le trajet intra-cérébral est presque toujours fusiforme ; il est en général plus large du côté de l'entrée du projectile que du côté de l'orifice de sortie. Son diamètre est très variable suivant le calibre du projectile qui l'a déterminé ; mais il est toujours plus large que la balle elle-même. Ce trajet est presque toujours oblitéré soit par l'affaissement de ses parois, plus souvent par les débris de toute sorte que le projectile a entraînés. C'est ainsi qu'on y trouve des débris de substance cérébrale, des caillots de sang. On y trouve aussi des esquilles, du sable osseux, des cheveux, des débris de coiffure. Un examen plus approfondi y ferait souvent découvrir du plomb pulvérisé. Si le projectile a éclaté en frappant le crâne, ses débris peuvent être retrouvés à l'orifice d'entrée ou plus profondément dans le trajet ; si les débris possèdent une masse suffisante, ils sont capables de se créer un trajet différent, et la radiographie pourra montrer plusieurs petits corps métalliques souvent assez éloignés l'un de l'autre.

Enfin, détail important, il existe autour du trajet une zone de tissu nerveux contusionné qui, dans quelques cas, peut, d'après Nimier, atteindre deux et trois centimètres. Ce tissu peut paraître normal macroscopiquement ; les lésions réelles peuvent donc s'étendre au-delà des lésions visibles.

En résumé : les anciens projectiles de gros calibre, ronds ou cylindro-ogivaux en plomb mou, de vitesse initiale faible étaient peu pénétrants, à moins d'être tirés à distance relativement courte. Ils produisaient des plaies irrégulières, s'infectant facilement, conséquence redoutable à cette époque où l'asepsie était inconnue; presque tous les blessés du crâne succombaient.

Les projectiles de guerre modernes possédant une vitesse initiale très élevée, petits et blindés, sont très pénétrants. Aux courtes distances, ils sont capables de produire sur le crâne des effets explosifs. Dans les coups tangentiels, les blessés survivent souvent. Les blessures que déterminent ces projectiles s'infectent moins facilement qu'avec les anciennes balles. Les mêmes constatations peuvent être faites d'une manière générale pour les balles des armes du commerce d'un calibre plus réduit qu'autrefois.

On peut donc conclure que si les blessures du crâne restent toujours très graves, les survivants immédiats guérissent plus souvent qu'autrefois. Les méthodes thérapeutiques actuelles augmentent encore les chances de guérison.

Nous verrons dans un prochain chapitre l'enseignement qu'on peut tirer de ces constatations pour notre sujet.

CHAPITRE III

MÉCANISME ET FRÉQUENCE DES HÉMIANOPSIES PAR COUP DE FEU

Pour que l'hémianopsie puisse se produire, il faut qu'il y ait un trouble fonctionnel ou une lésion siégeant sur une partie de la voie visuelle, depuis le chiasma jusqu'au voisinage de la pointe du lobe occipital. Cette partie de la voie optique comprend donc d'avant en arrière : le chiasma, les deux bandelettes, les deux corps genouillés externes, les deux radiations optiques, la lèvre supérieure et la lèvre inférieure des deux scissures calcarines. *C'est la voie visuelle hémianopsique.*

Nous ne connaissons aucun cas d'hémianopsie hétéronyme par coup de feu. D'ailleurs, l'hémianopsie hétéronyme bi-nasale paraît être une impossibilité anatomique à cause de l'intrication des faisceaux directs et croisés dans les parties latérales du chiasma (Déjerine). L'hémianopsie hétéronyme bi-temporale exige une lésion de la portion médiane et postérieure du chiasma; nous pensons qu'une lésion aussi limitée ne peut être réalisée par un projectile, pour si petit que soit son calibre.

On n'a observé que des hémianopsies *homonymes* à la suite de blessures du crâne par coup de feu : hémianopsies latérales, horizontales, hémianopsies en quadrant, scotomes hémianopsiques; on a aussi signalé quelques cas d'hémianopsies doubles et des rétrécissements concentriques du champ visuel. Ceux-ci ne peuvent faire directement l'objet de notre étude.

Projection sur le crâne des voies visuelles hémianopsiques. — Nous avons essayé de rechercher sur le crâne des lignes de repère permettant de dessiner assez exactement sur sa paroi latérale les parties essentielles de la voie visuelle hémianopsique (fig. 1).

Nous menons une ligne droite allant de l'apophyse orbitaire externe au lambda; une deuxième ligne allant de la même apophyse au point sus-iniaque; une troisième ligne sera la bissectrice de l'angle formé par les deux premières lignes.

Le corps genouillé externe est placé sur un point de la bissectrice. Pour trouver ce point, on mène une ligne passant à 1 centimètre et demi ou 2 centimètres en avant du point rolandique supérieur, passant d'autre part par la partie antérieure de la pointe de la mastoïde. Le point où cette ligne coupe la bissectrice dont nous avons parlé, indique la situation approximative du corps genouillé externe.

Le point d'union de la scissure perpendiculaire interne et de la scissure calcarine se trouve sur la ligne bissectrice, souvent un peu au-dessus d'elle, et à mi-chemin entre le point du corps genouillé externe et la partie postérieure du crâne. Partant de ce point d'union, la scissure calcarine se dirige en arrière et en bas dans la direction du point sus-iniaque; la scissure perpendiculaire interne se dirige en arrière et en haut, vers un point situé légèrement en avant du

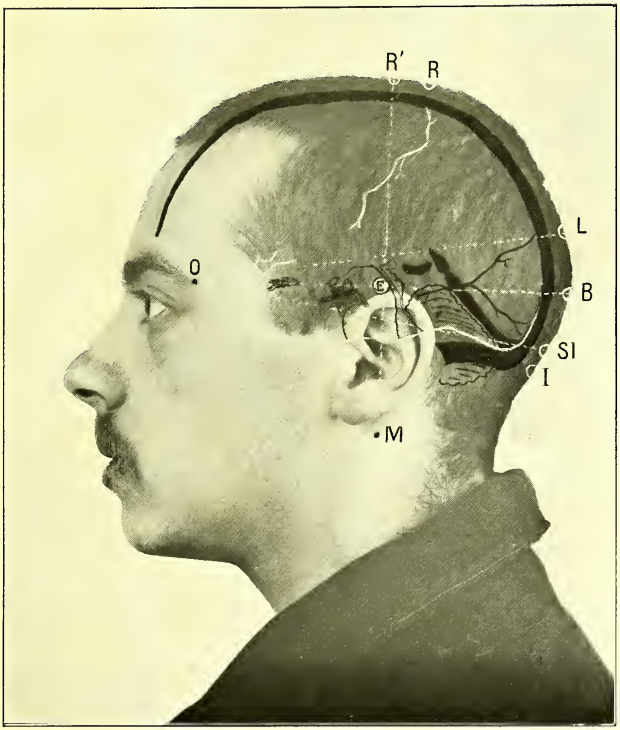

Cliché Deville. — Hôtel-Dieu.

Fig. 1. — Le chiasma, le corps genouillé externe (E) et la scissure calcarine vus en projection latérale, avec leurs principaux rapports.

lambda, 1/2 ou 1 centimètre. Il est donc facile de délimiter le cuneus sur la paroi crânienne.

Le *chiasma* se trouve sur la ligne bissectrice à mi-chemin entre l'apophyse orbitaire externe et le point du corps genouillé externe. Connaissant la situation du chiasma et du corps genouillé externe, on peut en déduire facilement la projection des bandelettes. Connaissant d'autre part le trajet de la calcarine et la situation du corps genouillé, on pourra imaginer le trajet des radiations optiques; mais on sait que les auteurs sont loin d'être d'accord pour fixer exactement leur situation et leur trajet.

Sans exagérer l'importance de cet essai de crânio-topographie, nous pensons que les résultats en sont suffisants pour rechercher d'une manière approximative la partie de la voie visuelle qui peut être lésée à la suite d'une blessure par arme à feu, si l'on connaît les points d'entrée et de sortie du projectile. Ce procédé de recherche peut être utile dans les coups de feu franchement latéraux. Il ne saurait présenter le même intérêt dans les coups longitudinaux à cause de la profondeur variable de la calcarine suivant la portion considérée, à cause aussi du trajet curviligne des radiations optiques.

Pour des recherches plus précises, mais aussi très compliquées, le lecteur pourra se reporter aux procédés crânio-coordonimétriques de T. Inouye.

La figure 1 a surtout pour but de montrer les principaux rapports des voies visuelles hémianopsiques.

Rapports. — Si on compare la tête à un ovoïde, on voit que les voies visuelles sont à peu près placées suivant le grand axe antéro-postérieur, axe sous-fronto-occipital. Tandis que du chiasma au corps genouillé externe, la voie visuelle est située

de chaque côté de cet axe ; elle est en arrière de ce ganglion, placée de chaque côté, mais aussi au-dessus et au-dessous de cet axe.

Du chiasma au corps genouillé externe, la voie optique (la bandelette) est assez rapprochée de la base du crâne dans sa partie antérieure et inférieure. Par sa partie interne et postérieure, elle est en rapport avec le pédoncule cérébral qu'elle embrasse dans sa concavité interne. La lésion d'une bandelette est donc assez difficile à réaliser, sans qu'il y ait en même temps lésion pédonculaire.

En arrière du corps genouillé externe, la voie visuelle s'éloigne de plus en plus de toute paroi osseuse, en se dirigeant vers la protubérance occipitale interne. Sa partie inférieure est très rapprochée du cervelet. En effet, le cervelet à direction ascendante d'arrière en avant, se met, par sa partie supérieure en forme de toit incliné de chaque côté, en rapport avec la concavité de la face inférieure des lobes occipitaux. Ce rapport très important permet de comprendre comment dans un coup de feu transversal du crâne la portion inférieure des radiations optiques et la lèvre inférieure de la scissure calcarine ne peuvent pas être lésées dans chaque hémisphère sans qu'il y ait en même temps blessure du cervelet. En arrière, au contraire, le cervelet n'arrive pas tout à fait jusqu'au pôle occipital ; la partie la plus reculée de la scissure calcarine et du lobe lingual déborde cet organe ; par conséquent, dans les coups de feu transversaux intéressant le pôle occipital, le cervelet ne sera pas toujours forcément blessé.

Sur leur face interne, les lobes occipitaux sont en contact presque immédiat ; les deux scissures calcarines sont presque accolées l'une à l'autre ; il n'y a que les méninges et la faulx du cerveau pour les séparer l'une de l'autre. Ce rapport

important explique bien comment un projectile en lésant la face interne d'un lobe occipital lèse souvent en même temps la face interne du lobe opposé ; ce rapport montre encore comment un hématome développé dans la scissure inter-hémisphérique entre les deux lobes occipitaux, peut comprimer les deux lobes en même temps.

Nous n'insisterons pas sur les rapports des lobes occipitaux en arrière avec le sinus longitudinal supérieur, en avant avec la veine de Galien ; nous dirons seulement que la blessure de ces vaisseaux joue un rôle important dans la production des hématomes. La blessure du sinus longitudinal, même abandonnée à elle-même, n'est pas forcément mortelle comme on serait tenté de le croire, car le plus souvent c'est une blessure par écrasement et non par section nette; elle ne donne pas toujours lieu à une abondante hémorragie.

Entre le cervelet et la face inférieure des lobes occipitaux dans la scissure qui sépare ces deux lobes, se trouve le sinus droit. Nous insistons sur ce rapport parce que ce vaisseau important se trouve presque toujours sectionné par le projectile, dans les coups de feu intéressant la portion inférieure des deux scissures calcarines.

Rappelons que chaque lobe occipital est creusé d'une cavité, la corne occipitale du ventricule latéral, dont la partie interne est en rapport immédiat avec le fond de la scissure calcarine. La paroi ventriculaire peut être intéressée par le projectile, et on peut quelquefois constater par la plaie extérieure l'issue du liquide céphalo-rachidien.

Dans leur partie antérieure depuis le chiasma jusqu'au corps genouillé externe, les voies visuelles réunies en un mince cordon nerveux sont peu vulnérables ; une balle a peu de chance de couper un cordon nerveux aussi petit. Il n'est donc pas étonnant que les hémianopsies par coups de feu, par

lésion de la bandelette soient rarement observées. Il y a encore une autre raison à cette rareté d'observation : on sait que les coups de feu intéressant la base du crâne sont d'un pronostic vital très grave et qu'ils se terminent le plus souvent par la mort immédiate ou très rapide.

En arrière du corps genouillé externe, les voies visuelles ne sont pas réunies sur un espace aussi étroit; les fibres optiques, en nombre très élevé, occupent une aire assez étendue soit en largeur, soit en hauteur dans leur épanouissement vers toute la surface du territoire des calcarines. D'autre part, les coups de feu portant sur la région occipitale, intéressant la voûte du crâne tangentiellement ou même transversalement sont d'un pronostic vital moins grave que ceux intéressant la base. Il y a donc une double raison pour que la presque totalité des hémianopsies par coup de feu soit due à des lésions des voies visuelles occipitales. Il y a cependant dans cette dernière région un organe, le cervelet, dont la blessure entraîne très souvent la mort rapidement; nous insistons sur ce fait et nous y reviendrons à propos du mécanisme et de la fréquence des hémianopsies horizontales.

On pourrait donc dire que dans les traumatismes pouvant intéresser la voie visuelle hémianopsique, le traumatisme serait d'autant moins grave, au point de vue vital, que cette voie serait lésée plus en arrière, et que l'hémianopsie serait constatée, avec d'autant plus de fréquence, que la blessure du crâne serait plus postérieure. La figure I montre, en effet, en projection latérale que dans la partie antérieure la voie visuelle hémianopsique occupe un espace restreint et qu'elle se trouve dans une région dangereuse; que dans la partie postérieure, au contraire, le cuneus occupe une large surface et que la région où il se trouve placé au-dessus de la scissure calcarine est relativement tolérante.

Il faut bien savoir cependant que les voies visuelles occipitales peuvent être lésées par un projectile sans que le coup de feu porte directement sur la région occipitale. En effet, tous les points de la tête, peuvent, avec des chances de succès inégales d'ailleurs, servir de voie d'accès à une balle sur la bandelette, les radiations optiques ou le centre visuel. Ce qu'il faut bien considérer, c'est que tout dépend de la direction du projectile et de la position de la tête à l'instant de la blessure et aussi du trajet ultérieur intra-crânien suivi par le projectile, trajet qui n'est pas toujours la continuation en ligne directe de la direction que possède le projectile au moment où il aborde le crâne.

Mécanisme. — Un projectile qui va déterminer une hémianopsie peut frapper le crâne dans une direction fronto-occipitale ou occipito-frontale, dans une direction tranversale, quelquefois même dans une direction à peu près verticale, très rarement verticale de bas en haut (éclats d'obus, shrapnell), bien plus souvent verticale de haut en bas (mode de blessure fréquent dans les guerres modernes). Dans la pluspart des cas, ces trois directions se combinent, et on observera par exemple des coups de feu temporo-occipitaux, pariéto-occipitaux, etc. Cependant, on rencontre des coups de feu franchement fronto-occipitaux. Dans l'obs. 9 de Inouye (Takeda), cas 2, la balle pénétra par la région frontale supérieure et ressortit à l'occiput. Dans 7 cas, le projectile après être entré par l'œil ou son voisinage plus ou moins immédiat, est allé léser les voies visuelles occipitales : De Lapersonne et Velter, (obs. 31) ; Wallgreen, (obs. 30); Heuse, (obs. 26); Von Bergmann, (obs. 24); Martial, (obs. 2); (obs. 33), Ono, in Inouye, cas 16 et cas personnel. Dans cette direction antéro-postérieure, la balle ne doit jamais ressortir au-dessous de l'inion, pour que le cervelet ne

soit pas traversé et que le blessé puisse survivre. Dans la même direction, le projectile peut déterminer une blessure rasante, tangentielle. Le cas de Johansson et Frœderstrom en est un exemple ; la balle détruit le pli courbe et les radiations optiques sous-jacentes (obs. 5).

Blessures de guerre. — Dans les guerres modernes, ces coups tangentiels sont très fréquents ; ils sont souvent verticaux de haut en bas. Ainsi, une balle peut frapper le crâne dans la région du bregma, de l'obélion, du lambda et ressortir à l'occiput. La tactique employée actuellement sur le champ de bataille donne l'explication de ces trajets verticaux. Le soldat se tient souvent dans la position du tireur couché ; sa tête est peu relevée et le projectile vient le frapper sur la convexité crânienne et assez souvent dans une région très postérieure.

Le coup peut être aussi franchement transversal ; on pourra observer des blessures traversantes de la région du corps genouillé externe ou des radiations optiques jusqu'aux coups rasants de l'occiput.

Tentatives de suicide. — Celui qui fait une tentative de suicide dirige le canon de l'arme vers le région temporale droite ; c'est là un geste habituel. Mais le recul de l'arme fait très souvent dévier le coup, et la balle passe assez souvent au-dessus ou en avant du front. Si le désespéré est atteint par le projectile, celui-ci le tue quelquefois, mais il est plus fréquent de voir se produire une section d'un seul nerf ou des deux nerfs optiques (1). Le blessé survit assez souvent, mais il perd la vision d'un côté ou reste complètement aveugle. Dans quelques cas, si le coup est assez oblique, il peut y avoir lésion d'une bandelette, plus souvent des radiations ou du centre visuel.

(1) Mérie de Bellefon. *Essai sur les coups de feu dans l'orbite* (*Balles de revolver*). Thèse Paris, 1910.

Ce n'est pas toujours la région temporale qui est le point d'entrée du projectile dans les tentatives de suicide. On peut observer une hémianopsie à la suite d'un coup de feu dans la bouche. Les coups à direction fronto-iniaque se rencontrent moins souvent dans les tentatives de suicide, à cause de la difficulté que le désespéré éprouve pour tenir l'arme dans cette direction. Cependant l'hémianopsie a été constatée quelquefois dans ce genre de blessure. Il faut aussi compter avec l'idée bien arrêtée de celui qui veut mettre un terme à son existence; c'est ainsi que Coutela (obs. 32) a pu observer une hémianopsie par coup de feu de l'occipital. Le désespéré, craignant que le recul de l'arme ne fit dévier la balle, s'installa sur une chaise, appuya son bras droit sur le dossier et appliqua le canon du revolver sur la région occipitale droite; le traumatisme détermina une hémianopsie en quadrant supérieur gauche. Il faut aussi compter avec le hasard. On observe dans les blessures par balles les faits les plus étonnants. Le cas de Guillain et Houzel (obs. 16), est aussi curieux par le trajet du projectile que par la rareté de la survie dans une telle blessure. Chez ce blessé, la balle ayant pénétré par la région carotidienne, alla se loger dans la région pédonculaire; elle détermina, par compression prolongée de la bandelette, une hémianopsie homonyme gauche.

Chaque fois que l'hémianopsie a été constatée à la suite d'une tentative de suicide, c'était une hémianopsie homonyme complète ou incomplète, mais toujours *gauche* (8 fois sur 8 cas). La voie visuelle droite est lésée, parce que le désespéré tenant l'arme de la main droite dirige le canon vers le côté droit du crâne. La voie visuelle gauche semble difficile à atteindre, isolément, sans que la voie visuelle droite soit lésée avant elle. L'hémianopsie gauche a même été constatée dans trois cas où le projectile avait pénétré par le front,

l'orbite et le palais. Ces faits semblent montrer que l'hémianopsie *droite* ne sera sans doute observée que très rarement dans les tentatives de suicide.

Attentats, rixes et accidents. — Il n'y a pas de mécanisme spécial à étudier dans ces cas. Les coups de feu peuvent se produire dans les directions les plus variées. Sauf de rares exceptions, les coups ont été tirés d'assez près.

Complexité des lésions par balle. — Une balle traverse l'encéphale, elle détruit sur son passage des fibres, des cellules visuelles; on constate une hémianopsie. Les choses ne se passent pas aussi simplement : une lésion par balle est toujours une lésion complexe. Autour du trajet intra-encéphalique, trajet qui peut être très petit dans le cas de blessure par projectile de petit calibre, il existe une zone de tissu nerveux contusionné qui va perdre toute vitalité et par conséquent toute fonction. La paroi osseuse du crâne est est au point de choc transformée en sable osseux, en esquilles plus ou moins volumineuses; celles-ci souvent très pointues viennent à leur tour agir sur le tissu nerveux en le dilacérant. Dans les coups tangentiels, ce n'est pas le plus souvent la balle qui lèse les voies visuelles; la table externe paraît même dans quelques cas à peine atteinte, mais du côté de la table interne les désordres sont bien plus importants, et l'os affaissé du côté de l'encéphale peut venir lui-même détruire la voie visuelle située au-dessous. Par exemple, une balle dans son trajet tangentiel détruit le pli courbe; mais dans la région sous-jacente, les radiations optiques sont en même temps atteintes par les esquilles provenant de la table interne (Johanssonn et Frœderstrōm, obs. 5).

Le projectile peut se fragmenter en frappant le crâne; sa cuirasse de métal dur peut se séparer du noyau de plomb,

qui peut lui-même éclater. La cuirasse est déchirée, déchiquetée et peut présenter les formes les plus tourmentées; elle agit comme un couteau, une scie, et produit dans l'encéphale des lésions souvent plus graves que celles produites par la balle elle-même. Ce divorce entre le noyau et l'enveloppe de la balle, et l'éclatement du noyau de plomb sont des faits bien connus que montrent très bien les radiographies. Chacun de ces nouveaux petits projectiles peut se créer un trajet différent, et la radiographie montre quelquefois que la lésion qui a entraîné l'hémianopsie a été causée non par le projectile, mais par un fragment de son enveloppe (obs. 48. Henschen).

Sur son passage, la balle, ses fragments, ou des esquilles ont lésé, soit les sinus veineux, soit les vaisseaux des méninges ou ceux qui ont le rôle de nutrition de la substance nerveuse. Si les vaisseaux nourriciers du tissu nerveux, des radiations ou des centres visuels ont été sectionnés, on pourra voir se produire un trouble hémianopsique que l'on mettra sur le compte de la destruction du tissu nerveux par la balle elle-même, alors que ce trouble visuel relèvera d'une lésion de fibres ou de cellules qui ont cessé de vivre parce qu'elles sont privées de toute circulation.

Il peut y avoir aussi lésion à distance par violence mécanique due au passage du projectile : c'est le premier stade d'un phénomène explosif incomplet qui ne va pas jusqu'à l'éclatement de la boîte crânienne. C'est ce qui explique la perte de connaissance et la cécité qui frappent si souvent le blessé à l'instant même du traumatisme. Cette cécité subite, totale, peut se produire alors que la voie visuelle n'a été atteinte par le projectile que d'un seul côté; elle peut même se produire quand la balle n'a lésé d'aucun côté aucun point de la voie optique. C'est une inhibition passagère de la substance nerveuse.

Les hématomes développés soit dans les lobes occipitaux, soit sur leur convexité, soit plus fréquemment entre leurs faces internes, peuvent aussi, au bout de quelques instants, amener la cécité par la compression qu'ils exercent.

Les troubles associés. — Le cas est assez rare où la balle en lésant les voies visuelles, au moins dans leur partie antérieure, ne détermine qu'une hémianopsie sans autre symptôme. Assez souvent, l'hémianopsie est accompagnée de troubles associés. La situation des voies visuelles suivant le grand axe sous-fronto-occipital en donne l'explication. La voie optique est en effet profondément cachée dans l'encéphale, entourée de tous côtés par des fibres de substance blanche non visuelles et par l'écorce cérébrale; un projectile ne peut arriver jusqu'à la voie hémianopsique qu'avant d'avoir blessé avant elle ces fibres et cette écorce; leur blessure déterminera les troubles qui correspondent à leur fonction.

Il paraît y avoir cependant dans le lobe occipital des zones muettes ou tolérantes, puisqu'on voit assez souvent dans les blessures de ce lobe que les symptômes associés du début du traumatisme disparaissent assez vite et complètement. Les troubles associés s'observent plus fréquemment et restent permanents quand le trajet se rapproche du pédoncule, de la capsule interne ou de la zone corticale motrice. Il est vrai que, dans ces régions, les fibres nerveuses sont réunies sur un espace restreint; lorsqu'elles sont sectionnées par le projectile, elles risquent de l'être en totalité.

Nous avons observé que, dans le plus grand nombre des cas, les symptômes cérébraux associés rétrocèdent dans les jours qui suivent le traumatisme; c'est qu'ils étaient causés dans ces cas par la compression d'un hématome ou par la violence mécanique déterminée à distance par le passage du projectile.

Fréquence des hémianopsies par coup de feu.

Cette situation des voies visuelles profondément cachées dans la masse encéphalique peut donner une première explication de la rareté de l'hémianopsie par coup de feu. Il faut en effet un concours de circonstances tout à fait exceptionnel pour que le projectile puisse atteindre la voie optique sans causer d'autres désordres capables d'amener la mort.

En effet, l'hémianopsie par coup de feu est rarement observée ; sa fréquence est infime si on compare cette fréquence au nombre considérable des blessures du crâne. Les statistiques des blessures de guerre qui donnent pourtant un nombre imposant de blessés du crâne, ne fournissent qu'un nombre très réduit d'observations d'hémianopsies, même quand ce trouble visuel est systématiquement recherché comme dans la guerre russo-japonaise, que nous donnons comme exemple, pour montrer la rareté de l'hémianopsie. D'après Koike, il y eut pendant cette guerre 220.812 blessés. Sur ce nombre, 47.837, blessés mortellement, restèrent sur le champ de bataille. Dans le chiffre des survivants, quelques médecins japonais, T. Inouye, Maruo, Ono, Oka firent un choix de 80.000 blessés qui retinrent particulièrement leur attention. Après un examen consciencieux, les médecins n'ont pu trouver sur ce nombre si élevé que 28 cas de blessures ayant intéressé les centres visuels ou les voies visuelles occipitales. Parmi ces 28 cas, il y avait 8 cas de rétrécissement concentrique bilatéral du champ visuel et 1 cas de scotomes multiples non hémianopsiques. Dans 19 cas seulement, on constata un trouble hémianopsique du champ visuel.

Nous rapportons dans ce travail tous les cas d'hémianopsie par coup de feu que nous avons pu trouver dans la littérature

médicale. Nous n'avons pas la prétention d'apporter tous ceux qui ont été publiés ; quelques cas ont dû certainement nous échapper. Ces 65 observations (1) constituent un ensemble suffisamment documenté pour rendre instructive l'étude de l'hémianopsie par coup de feu.

Dans ce chiffre de 65 cas, 53 constituent des hémianopsies incontestables. Parmi les 12 autres observations, quelques-unes sont données par leurs auteurs comme des cécités corticales, des hémianopsies doubles, des amauroses subites, etc. ; les autres ne sont pas suffisamment explicites pour que l'on puisse exactement savoir à quelle variété de troubles hémianopsiques elles peuvent être rapportées. Nous rapportons quand même ces 12 cas, et nous en tenons compte dans notre statistique, parce qu'il s'agit incontestablement de troubles visuels causés par des blessures des voies visuelles occipitales.

Dans ces 65 observations, il y a : 9 cas par tentative de suicide ; 3 cas par attentats ou rixes ; 8 cas par accident ; 37 cas par blessures de guerre ; 8 cas indéterminés, où les circonstances de la blessure, ou bien ne sont pas données par l'auteur, ou bien n'ont pu être trouvées par nous, parce que nous n'avons pas pu nous procurer l'observation originale.

Parmi les blessures de guerre ayant entraîné des troubles hémianopsiques, on trouve : guerres de Napoléon Ier, 2 cas (contestables) ; guerre de Sécession, 3 cas (dont 2 contestables) ; guerre franco-allemande 1870-71, 4 cas (contestables) ; guerre du Transvaal, 7 cas ; insurrection des Boxers, 1 cas ; guerre russo-japonaise, 19 cas ; campagne du Maroc (1911), 1 cas.

En lisant cette statistique, on est immédiatement frappé par ce fait que la fréquence de l'hémianopsie est bien plus grande

(1) Notre cas personnel (*blessure par accident*) doit être ajouté à ce total.

dans les guerres modernes que dans les anciennes guerres. Dans la pratique civile, nous avons pu faire la même constatation ; c'est depuis 25 à 30 ans que les hémianopsies par coup de feu sont signalées avec une fréquence toujours croissante.

1° Fréquence des hémianopsies par coup de feu à l'époque des anciennes armes.

En faisant au début de ce travail l'historique rapide de l'hémianopsie, nous avons dit que la connaissance de ce trouble visuel ne remonte pas à une époque très éloignée de nous. C'est surtout le Mémoire de Wollaston, en 1827, qui a attiré l'attention sur l'hémianopsie ; mais il a fallu longtemps encore avant qu'elle s'imposât aux médecins. D'autre part, les oculistes que ce symptôme devait particulièrement intéresser étaient autrefois peu nombreux. Ce trouble visuel étant mal connu passait inaperçu et n'était pas systématiquement recherché comme il l'est souvent à l'époque actuelle. Il fallait donc attendre pour que l'hémianopsie fut observée que le blessé vint se plaindre de ce trouble à son médecin ; mais nous montrerons en étudiant la sémeiologie de ce trouble visuel qu'il est très rare que l'hémianopsique accuse exactement le trouble dont il souffre.

De plus, le périmètre n'existait pas encore; le champ visuel n'était jamais mesuré.

Il faut aussi tenir compte que dans les anciennes guerres les blessures du crâne étaient moins fréquentes que dans les guerres modernes. De plus, les tentatives de suicide qui entrent aujourd'hui pour une large part dans le chiffre total des blessures du crâne de la pratique civile, étaient autrefois moins nombreuses qu'aujourd'hui, surtout les suicides par armes à feu.

Nous pensons d'ailleurs que l'hémianopsie ne devait se produire que très exceptionnellement dans les blessures du crâne par les anciens projectiles. Ces projectiles étaient d'un calibre très élevé. La grosseur du calibre est peu favorable à la production d'un trouble visuel qui exige une lésion limitée pour qu'elle soit compatible avec la vie. Les blessés du crâne qui survivaient, succombaient très souvent à l'infection, favorisée par la forme anfractueuse de la plaie que déterminaient ces gros projectiles et par la balle elle-même qui s'arrêtait très souvent dans la masse encéphalique, parce qu'elle ne possédait qu'une faible vitesse initiale. Enfin, les chirurgiens de l'époque n'ayant sur l'infection que des notions erronées, n'avaient aucun moyen utile pour la combattre ou l'éviter. Si l'on ajoute qu'autrefois le service des ambulances était mal organisé ou même quelquefois à peu près inexistant, on peut s'imaginer combien de blessés du crâne devaient succomber à leur blessure.

La tactique employée autrefois sur le champ de bataille ne favorisait pas non plus la production de l'hémianopsie. Le soldat se portant en avant de front, debout, rarement couché ou abrité dans des tranchées comme c'est la règle aujourd'hui, les coups de feu de l'occipital étaient beaucoup plus rares. Quand il y avait blessure de la région occipitale, si le blessé ne succombait pas immédiatement, la cécité devait se produire bien plus souvent que l'hémianopsie, à cause du gros calibre du projectile. En effet, les observations que nous connaissons se rapportant à cette époque se terminant vers 1886 environ, permettent de penser qu'il s'agissait presque toujours de cécité subite, d'amaurose passagère ou quelquefois peut-être définitive. Il n'existe qu'une seule observation d'hémianopsie bien typique causée par les anciens projectiles : le cas de Keen et Thompson (blessé de la guerre de Sécession, 1862).

2° — Fréquence des hémianopsies par coup de feu à l'époque actuelle.

Depuis trente ans, environ, l'hémianopsie par coup de feu est signalée avec une fréquence toujours croissante. De plus, on commence depuis un peu moins de temps à observer des hémianopsies incomplètes dans ce mode de blessure du crâne : hémianopsies en quadrant, en secteur, scotomes hémianopsiques. Enfin, un fait important est à signaler : c'est la constatation depuis quelques années d'une forme toute particulière d'hémianopsie par coup de feu, l'hémianopsie horizontale inférieure.

L'hémianopsie est aujourd'hui un symptôme bien connu et qui, de plus en plus, intéresse non seulement les oculistes, mais encore les neurologistes et les chirurgiens. Les méthodes de diagnostic se sont profondément modifiées ; pour arriver à un diagnostic plus sûr, on recherche tous les éléments utiles ; aussi l'appareil visuel est-il aujourd'hui assez souvent examiné dans les blessures du crâne. De ce fait, l'hémianopsie par coup de feu est plus souvent constatée.

L'examen au périmètre permet maintenant, non seulement de mieux mesurer l'hémianopsie latérale homonyme complète mais encore de découvrir les hémianopsies en quadrant ; cet instrument a permis surtout de déceler les scotomes hémianopsiques.

Nous croyons, cependant, que cette fréquence serait encore plus grande si tous les blessés du crâne étaient examinés par les ophtalmologistes. C'est trop souvent que nous voyons aujourd'hui ces blessés recevoir les soins éclairés du chirurgien, sans que l'oculiste et le neurologiste soient appelés à donner leur avis.

Les difficultés considérables que le chirurgien rencontre en temps de guerre expliquent ou excusent mieux l'observation peu fréquente des troubles oculaires non visibles extérieurement, et en particulier les troubles hémianopsiques. Cependant les médecins militaires japonais dont nous rapportons les observations nous ont montré quel services et quel enseignement on peut retirer d'un service sanitaire bien organisé.

Il y a encore d'autres causes. Le chiffre très élevé des effectifs mis en présence sur les champs de bataille modernes donnent forcément un nombre plus considérable de blessés. D'autre part, la tactique moderne expose plus souvent le soldat aux blessures du crâne, car le combattant se tient souvent en position couchée ; il est dans d'autres cas abrité dans une tranchée et sa tête seule dépasse la ligne des abris. La position couchée surtout favorise les coups de feu longitudinaux, et par conséquent, comme nous l'avons expliqué, la blessure des voies visuelles occipitales.

Nous pensons que la transformation moderne de l'armement a aussi favorisé dans une très large mesure la production des hémianopsies. Nous avons déjà parlé des effets vulnérants des projectiles modernes. Rappelons seulement que si les projectiles actuels de calibre petit, de vitesse initiale très élevée, possédant une force vive considérable, produisent souvent sur le crâne des effets explosifs aux courtes distances, et si l'on voit souvent se produire un éclatement complet de la boîte crânienne, aux longues distances, au contraire, les blessures qu'ils déterminent sont moins graves qu'avec les anciens projectiles. Le petit calibre de la balle et sa vitesse restante encore élevée aux longues distances permettent la production des coups tangentiels. Ces coups tangentiels donnent d'une part un pourcentage très élevé de survivants ; d'autre part, quand ces coups de feu atteignent le pariétal ou

l'occipital, ce qui est fréquent, les voies ou les centres visuels peuvent être intéressés.

Si on reconnaît aujourd'hui qu'on a singulièrement exagéré en appliquant à la balle moderne le qualificatif d' « humanitaire » dans ses effets immédiats, tout au moins, on est cependant obligé de constater qu'elle est « humanitaire », parce qu'elle n'est pas, comme les anciens projectiles, une cause aussi fréquente d'infection. Elle peut être considérée pratiquement comme aseptique. Elle s'arrête rarement dans l'encéphale et elle n'est pas aussi une source nouvelle d'infection. Ces propriétés, elle les doit ainsi à son petit calibre, à son indéformabilité relative, et surtout à sa grande vitesse initiale.

Grâce à un service d'ambulance mieux organisé, au pansement individuel et à une intervention plus rapide, on voit bien moins souvent qu'autrefois se produire les méningites aiguës, les abcès du cerveau, les suppurations qui, dans les anciennes guerres, causaient la mort des blessés du crâne dans la presque totalité des cas.

Dans la pratique civile, si l'hémianopsie est aussi constatée plus souvent, ce n'est pas seulement parce qu'elle est mieux connue et mieux recherchée; il y a aussi d'autres causes. L'usage des armes à feu est devenu dans la société moderne, très fréquent, habituel. Le revolver est entré dans nos mœurs.

Ce fait d'habitude a forcément entraîné l'emploi très fréquent de l'arme à feu dans les attentats et les tentatives de suicide; le nombre des accidents a augmenté. Si nous ajoutons que les désespérés qui tentent de mettre un terme à leur existence sont devenus aujourd'hui de plus en plus nombreux, nous aurons montré que fatalement les blessures du crâne par coup de feu ont augmenté dans une grosse proportion.

Si les armes du commerce ont, à l'époque actuelle, participé aux progrès de l'armement, ce progrès n'a été suivi que d'un peu loin et n'a pas été général. On trouve chez l'armurier des carabines, des pistolets, des revolvers de puissance et de calibre très différents. Cependant, le calibre est en général petit et descend jusqu'à 5 millimètres. A côté d'armes aux effets vulnérants puissants comme les pistolets genre Browning, les revolvers américains, les revolvers modèle d'ordonnance, on trouve aussi des armes bon marché, ne lançant que des projectiles petits, sans cuirasse, et ne possédant qu'une force de pénétration réduite. Les premières armes causent souvent la mort; elles produisent même des effets explosifs, car le coup est en général tiré à bout portant. Les secondes sont bien moins puissantes; cependant, dans le plus grand nombre des cas, le projectile perfore le crâne, car le coup est tiré de très près le plus souvent. C'est dans les blessures causées par ces dernières armes que l'on pourra surtout observer un trajet intra-cérébral dévié.

Comme le calibre est petit, la lésion sera en général minime et la blessure ne causera pas toujours la mort. Autrefois, au contraire, quand une arme à feu était employée dans un but d'attentat ou de suicide, c'était souvent un pistolet de gros calibre, souvent aussi le fusil de chasse, chargé soit à balle, soit à plombs; ces coups de feu tirés de près produisaient toujours sur le crâne une blessure large, anfractueuse, qui s'infectait facilement. Ce n'était point là la lésion limitée que réclame l'hémianopsie. A ce sujet, on peut dire que les effets vulnérants du fusil de chasse actuel ne diffèrent pas sensiblement de ceux de l'ancien fusil.

En résumé, si l'hémaniopsie par coup de feu est plus souvent signalée à l'époque actuelle, c'est d'abord parce qu'elle

est mieux connue et mieux recherchée qu'autrefois ; voilà une cause essentielle. Il y a encore d'autres causes qui nous paraissent aussi très importantes : le chiffre plus élevé des blessés du crâne à l'époque moderne, soit dans la pratique civile, soit en chirurgie d'armée ; la tactique moderne (tranchées, abris, tir couché) ; les qualités physiques et dynamiques de la balle actuelle ; l'apparition des méthodes antiseptique, puis aseptique, et les soins donnés aux blessés du crâne qui donnent un pourcentage de guérisons plus élevé.

Nous pensons que si l'hémianopsie avait été, autrefois, bien connue et toujours recherchée, elle n'aurait été que très rarement observée, parce que les anciennes balles étaient de gros calibre, parce que très peu de blessés du crâne survivaient à leur blessure, parce qu'il y avait peu de suicides par armes à feu, enfin parce que la tactique employée autrefois sur le champ de bataille n'exposait pas le soldat, comme aujourd'hui, aux coups de feu de l'occipital.

3° Le mécanisme et la fréquence de l'hémianopsie par coup de feu d'après ses variétés.

1° L'hémianopsie latérale homonyme.

Nous dirons peu de chose sur le mécanisme et la fréquence de cette variété. Nous rappellerons ce que nous avons dit précédemment, que jusqu'ici lorsque l'hémianopsie latérale homonyme a été observée dans les tentatives de suicide, elle était toujours *gauche*; c'est donc la voie visuelle droite qui avait toujours été lésée dans ce mode de traumatisme.

L'hémianopsie homonyme latérale est la forme d'hémianopsie qui est de beaucoup la plus souvent observée dans la pratique civile. En chirurgie de guerre, au contraire, elle ne

paraît pas être observée plus souvent que les autres variétés.

Il ne semble pas qu'il y ait pour la produire un mécanisme particulièrement intéressant à étudier, car on a pu observer cette hémianopsie à la suite de coups de feu de directions les plus variées.

Bien que la suppression fonctionnelle totale d'une voie ou d'une sphère visuelle soit indispensable pour entraîner l'hémianopsie latérale homonyme, il ne faudrait pas croire qu'il soit nécessaire que le projectile pénètre profondément dans le crâne. Les coups de feu tangentiels sont capables de détruire par l'intermédiaire des esquilles de la table interne, les radiations sous-jacentes. L'observation 5 (Johansson et Frœderstrom) en est un exemple typique. Disons en passant que si les localisations visuelles n'étaient pas aujourd'hui bien connues, une telle blessure (obs. 5) pourrait laisser supposer que le centre visuel est situé dans le gyrus angulaire, comme quelques auteurs l'avaient pensé, puisqu'une blessure rasante de cette région a entraîné une hémianopsie homonyme latérale; mais l'anatomo-pathologie a montré que les radiations optiques sont sous-jacentes au pli courbe ; il y avait ici destruction en profondeur.

On voit quelquefois l'hémianopsie homonyme latérale associée à un scotome ou à un quadrant anopsique du champ conservé (obs. 37 : Inouye; obs. 47 : Inouye; obs. 49 : Henschen). Cette association est facile à expliquer dans les hémianopsies par coup de feu, par les rapports immédiats de la face interne des deux lobes occipitaux.

Nous n'insisterons pas davantage sur le mécanisme de l'hémianopsie latérale, parce que la projection des parties homolatérales des rétines est trop bien connue aujourd'hui pour que cette étude présente un réel intérêt.

2° L'hémianopsie en quadrant.

On a poussé plus loin la loi d'homologie topographique de la voie visuelle. Quelques auteurs admettent avec Henschen que, par exemple, une lésion de la partie supérieure de la bandelette, du corps genouillé externe (Henschen), des radiations ou de la scissure calcarine, produit une anopsie dans le quadrant supérieur homolatéral de chaque rétine. Cette hypothèse a été plusieurs fois confirmée par l'anatomo-pathologie (Henschen). Le lecteur trouvera une étude complète de cette question avec documents et preuves anatomo-pathologiques nouvelles dans la thèse de Monbrun.

Les cas d'hémianopsies en quadrant par coup de feu que nous avons pu recueillir, montrent que dans l'hémianopsie en quadrant inférieur, la balle avait lésé la portion supérieure des radiations ou la partie située au-dessus de la scissure calcarine. Pour produire cette hémianopsie, la balle peut entrer par le lambda et ressortir à l'inion; elle peut ainsi détruire le cuneus d'un seul côté (obs. 35 : Ono). Ce siège du coup de feu est expliqué par la position couchée du soldat au moment de la blessure. Un coup de feu rasant antéro-postérieur de la surface du crâne où se projette le cuneus peut aussi déterminer une hémianopsie en quadrant inférieur.

Nous pensons que, pour que la lésion de l'hémianopsie en cadrant supérieur soit compatible avec la vie, le cervelet ne doit pas être gravement intéressé. La figure 1 montre que, par exemple, dans un coup de feu rasant antéro-postérieur intéressant la face externe et inférieure du lobe occipital, la portion située au-dessous de la calcarine pourra être détruite par contiguïté, sans que le cervelet, le sinus droit soient lésés par le projectile; l'hémianopsie en quadrant supé-

rieur pourra donc être observée dans ce mode de blessure.

Dans un coup de feu transversal portant sur la région occipitale, le coup devra être forcément oblique de bas en haut, pour que la portion inférieure de la calcarine soit détruite d'un *seul côté* et pour que le cervelet ne soit pas traversé par la balle. Le plus bel exemple d'observation d'hémianopsie en quadrant supérieur par ce mode de blessure a été relaté par Dupuy-Dutemps et Coutela (obs. 32); ce cas suivi d'autopsie a fait l'objet de la thèse de Monbrun. Dans cette direction transversale, le sinus latéral peut être lésé, mais, de nombreux exemples montrent que les blessures des sinus sont loin d'être toujours mortelles.

Le cas de de Lapersonne et Velter est beaucoup plus difficile à expliquer. La balle avait pénétré par l'œil gauche; la radiographie l'a montrée logée dans la région supérieure du cuneus gauche. D'après ce trajet et cette position du projectile, on aurait dû observer une hémianopsie en quadrant inférieur; pourtant c'est une hémianopsie en quadrant supérieur qui fut constatée.

Nous expliquons ce fait par un trajet dévié que l'on rencontre fréquemment avec les projectiles tirés par les armes bon marché du commerce, ce qui était le cas pour ce blessé. La balle, entrée par l'orbite gauche, a dû aller en ligne droite jusqu'à la protubérance occipitale interne détruisant sur son passage la portion inférieure des radiations ou de la scissure calcarine. Arrivée à la paroi crânienne, animée d'une vitesse restante insuffisante pour perforer le crâne, la balle a suivi en haut la courbure occipitale pour venir enfin se perdre dans l'encéphale à l'endroit où la montre la radiographie.

Dans l'obs. 33 [Ono (Ogino)], le projectile avait pénétré à 1 centimètre de l'angle externe de l'œil droit, mais comme il s'agissait d'un projectile de fusil de guerre, il avait pu traverser

le crâne de part en part et ressortir un peu au-dessous de l'inion; il avait détruit sur son passage la partie inférieure de la radiation optique droite. On constata une hémianopsie en quadrant supérieur gauche.

Le mécanisme des hémianopsies inférieures que nous étudions un peu plus loin fera mieux comprendre le mécanisme de l'hémianopsie en quadrant.

L'observation de l'hémianopsie en quadrant est de date assez récente; cela est dû à ce qu'on ne peut facilement dépister cette variété d'hémianopsie sans examiner le blessé au périmètre.

L'hémianopsie en quadrant réclamant une lésion très limitée des voies visuelles, on comprend très bien qu'elle ne puisse être déterminée qu'avec des projectiles de petit calibre.

3° L'hémianopsie horizontale.

L'hémianopsie horizontale est caractérisée par la perte de la vision dans la moitié supérieure (hémianopsie horizontale supérieure) ou dans la moitié inférieure (hémianopsie horizontale inférieure) du champ visuel. C'est en somme une double hémianopsie en quadrant : perte dans le champ visuel de chaque œil des deux quadrants supérieurs ou des deux quadrants inférieurs. Ce que nous connaissons sur la loi d'homologie topographique des voies visuelles nous apprend que, pour que l'hémianopsie horizontale puisse se produire, il faut qu'il y ait : lésion portant sur la portion supérieure ou inférieure de la voie visuelle *de chaque côté*, tandis que la lésion ne porte, dans le cas d'hémianopsie en quadrant, que sur la partie supérieure ou inférieure *d'un seul côté*.

On considère généralement que cette forme d'hémianopsie est la plus rare. Quelques auteurs classiques la mentionnent

sans insister, quelques autres n'en parlent même pas.

On avait pensé pendant longtemps que cette variété d'hémianopsie était due à une lésion de la partie inférieure ou supérieure du chiasma. M. de Lapersonne en a publié un cas en 1897, observé à la suite d'un traumatisme de la région occipitale, et la même année, son élève Grand en a fait le sujet de sa thèse. C'est sans doute le premier cas qui montre bien la véritable cause de l'hémianopsie horizontale : une lésion bilatérale et symétrique des deux voies visuelles occipitales.

Cette variété est extrêmement rare dans les lésions non traumatiques intéressant les voies ou les centres visuels; cela se conçoit d'ailleurs puisqu'il faut pour la réaliser une lésion bilatérale et symétrique, condition qui ne doit que très rarement se produire dans les lésions vasculaires, par exemple.

Elle est, au contraire, relativement très fréquente à la suite de certains modes de blessures par coup de feu. Disons tout de suite que, même dans les traumatismes crâniens, nous n'avons trouvé aucun cas d'hémianopsie horizontale *supérieure*.

A. — **L'Hémianopsie horizontale inférieure.** — L'hémianopsie horizontale inférieure est avant tout une hémianopsie d'origine traumatique, ou mieux une hémianopsie par projectile d'arme à feu. Disons plus : c'est une hémianopsie par blessure de guerre. On pourrait peut-être ajouter que c'est l'hémianopsie des guerres modernes.

En effet, pendant la guerre du Transvaal, Makins observe 4 cas d'hémianopsies, et sur ce nombre, il existe 2 cas d'hémianopsies inférieures. Pendant la même guerre, Critchett observe un cas d'hémianopsie : c'est une hémianopsie inférieure. En 1900, pendant l'insurrection des Boxers, Haga recherche systématiquement les hémianopsies; il en observe un seul cas; c'est encore une hémianopsie inférieure. Pen-

dant la guerre Russo-Japonaise, plusieurs médecins militaires, comme nous l'avons déjà dit, ont aussi recherché les cas d'hémianopsies; dans le nombre des cas qu'ils ont observés, ils citent 6 cas d'hémianopsies latérales homonymes, forme qui est considérée comme de beaucoup la plus fréquente; mais ils ont en même temps observé 5 cas d'hémianopsies inférieures et 2 cas de scotomes inférieurs. Ces scotomes intéressaient les deux quadrants inférieurs de chaque rétine; ils doivent donc être considérés comme se rapportant anatomiquement à l'hémianopsie inférieure. On a donc observé pendant cette guerre 6 cas d'hémianopsies latérales homonymes contre 7 cas d'hémianopsies inférieures.

Nous ne croyons pas que l'hémianopsie inférieure ait été observée à la suite des traumatismes du crâne de la pratique civile par projectiles d'armes à feu.

On peut donc conclure : l'hémianopsie inférieure par coup de feu n'a été observée qu'à la suite de blessures de guerre; elle est observée en temps de guerre au moins aussi souvent et peut-être même plus souvent qu'aucune autre forme d'hémianopsie; l'hémianopsie supérieure par coup de feu n'a jamais été observée, même en temps de guerre.

Ceci est en opposition avec ce que nous savions sur la fréquence de l'hémianopsie horizontale.

Toutes ces constatations, et surtout l'absence d'observations d'hémianopsies supérieures, dans les traumatismes par coup de feu, doivent forcément relever de causes bien déterminées; cela ne saurait être l'effet du hasard. Ces causes existent, en effet, et nous allons les trouver en étudiant le mécanisme de ces hémianopsies.

Nous ne nous arrêterons pas à étudier comment un coup de feu pourrait amener une lésion de la partie supérieure de

chaque bandelette ou de *chaque* corps genouillé externe, sans intéresser en même temps leur partie inférieure ; une lésion aussi limitée et aussi symétrique peut être tenue comme irréalisable. Mais nous voulons insister sur le mécanisme d'une blessure portant sur la partie supérieure des radiations optiques, et surtout sur la partie située au-dessus de la calcarine, sur le cuneus. Nous aurons apporté un argument de plus à l'homologie topographique de la voie visuelle, quand nous aurons montré que, dans les lésions traumatiques de ces parties supérieures de la voie visuelle, c'est toujours l'hémianopsie inférieure qui est observée, et jamais l'hémianopsie supérieure.

Coups de feu transversaux. — Pour amener une lésion de la partie supérieure de la voie visuelle occipitale (radiations ou calcarine), le coup de feu doit être assez nettement transversal, puisqu'il doit causer une lésion bilatérale. Ces coups portant sur le crâne depuis la région du corps genouillé jusqu'à la protubérance occipitale externe, seront au point de vue vital d'autant moins dangereux qu'ils porteront en un point plus rapproché de la partie postérieure du crâne. En effet, la région du cuneus n'est pas une région dangereuse. De plus, le trajet du projectile doit suffisamment passer au-dessus de la calcarine, sans cela la zone de contusion qui se trouve autour du trajet et dont nous avons déjà parlé intéresserait la calcarine, et l'hémianopsie ne serait plus seulement inférieure, le champ visuel supérieur serait aussi intéressé.

La blessure peut être très postérieure, rasante ; il y a dans ce cas destruction des cunei par les esquilles de la table interne. Le coup de feu peut être plus antérieur ; les cunei sont directement intéressés pour le projectile comme dans les cas de Haga (obs. 40), de Ono (obs. 41), de Inouye (obs. 49), etc.

Les coups de feu portant plus en avant, entre la partie antérieure de la scissure calcarine et le corps genouillé sont toujours excessivement graves, car on trouve réunis sur un petit espace, en allant d'arrière en avant, la portion supérieure du sinus droit, la partie supérieure et antérieure du cervelet, la veine de Galien, le pédoncule et le 4e ventricule, enfin les ventricules latéraux qui se projettent sur ces organes. Cependant il existe deux cas (obs. 42 : Ono, et obs. 43 : Ono) où une balle en traversant le crâne de part en part dans cette région, a lésé vraisemblablement la partie supérieure des radiations optiques et a déterminé une hémianopsie inférieure typique. Ces cas heureux peuvent s'expliquer par le petit calibre du projectile, mais aussi parce que la balle peut passer bien au-dessus des radiations et que la partie supérieure de celles-ci n'a pas été lésée par la balle elle-même, mais s'est trouvée comprise dans la zone de contusion qui entoure le trajet du projectile.

Nous avons toujours constaté que, dans les coups de feu transversaux, quand l'hémianopsie inférieure a été observée, le projectile avait traversé le crâne d'après un plan horizontal; il avait, par conséquent, déterminé des lésions situées à la même hauteur dans chaque hémisphère: le trajet n'était jamais très oblique d'avant en arrière, car s'il en eut été ainsi, une seule voie visuelle eut été atteinte, et on aurait constaté une hémianopsie en quadrant au lieu d'une hémianopsie inférieure; dans son trajet horizontal, la balle était toujours passée suffisamment haut, pour que la portion inférieure de la voie visuelle ne soit pas intéressée.

Il est inutile d'ajouter que, pour que ces conditions puissent être réalisées, le projectile doit être de petit calibre et doit posséder une grande vitesse restante.

Dans les coups de feu transversaux, la nécessité d'un trajet d'après un plan horizontal par rapport à l'axe vertical habi-

tuel de la tête explique que l'hémianopsie inférieure n'ait jamais été constatée dans les tentatives de suicide; car dans ce cas, la balle n'a jamais une direction horizontale, et les voies ou les sphères visuelles ne peuvent être lésées à la même hauteur (*de chaque côté*). Pour le même motif, l'hémianopsie inférieure n'a pas été constatée à la suite de blessure par accident. Au contraire, la direction d'un projectile de guerre frappant le crâne dans un tir de plein fouet peut être considérée comme parallèle à la surface du sol; si la tête du soldat se trouve en position normale au moment de la blessure, la direction du trajet intra-crânien sera horizontale, et la voie visuelle pourra être atteinte à la même hauteur de chaque côté.

Coups de feu longitudinaux. — Hildebrandt a montré la fréquence de ces coups de feu dans les guerres modernes; elle s'éleva à 15 p. 100 pendant la guerre sud-africaine. Elle est due aux conditions actuelles de combat. Le soldat, afin de présenter le minimum de surface aux coups de l'adversaire, se tient et tire souvent dans la position couchée. Dans d'autres cas, il est abrité dans une tranchée ou derrière un obstacle quelconque, et sa tête seule dépasse la ligne des abris; mais il baisse souvent la tête, soit pour prendre des cartouches, ou manœuvrer la culasse du fusil, etc... Dans tous ces cas, quand une balle le frappe, elle le frappe souvent à la tête et presque toujours dans la région du vertex. Le projectile peut ainsi venir frapper le crâne dans cette région sur la ligne sagittale; il va ressortir dans le voisinage de l'inion, et la partie des lobes occipitaux située au-dessus des deux calcarines va être lésée; car le projectile, en suivant à peu près la direction de la scissure interhémisphérique va blesser tout ce qui se trouve à sa droite et à sa gauche. La balle peut même entrer plus en arrière par l'obélion ou même par le lambda dans un trajet

rasant, et ressortir à l'inion; elle va léser la partie sous-jacente, c'est-à-dire les deux cunei, surtout bien entendu dans leur partie postérieure (obs. 50 : Inouye et Ono); on pourra même, dans ces conditions, observer l'hémianopsie inférieure compliquée d'un scotome central (obs. 46 : Ono, cas Nambu).

Sans passer par un plan exactement sagittal, la balle pourra quand même léser les deux cunei, si elle possède en même temps une direction légèrement transversale.

Dans tous les cas, la balle ne peut ressortir au-dessous de l'inion, sans blesser gravement le cervelet ; d'ailleurs, dans ce cas, la partie inférieure de la voie visuelle serait en même temps intéressée.

On voit donc que la tactique moderne expose le crâne à des blessures portant très souvent sur ses parties supérieure et postérieure. Pour réaliser ce genre de traumatisme, la balle doit être aussi de petit calibre et posséder une grande vitesse restante; car surtout dans les coups de feu frappant le crâne aussi obliquement, la force de pénétration doit être grande pour que le projectile ne soit pas dévié, — déviation qui se serait fatalement produite dans ces conditions avec les anciennes balles; il est, d'autre part, indispensable que la lésion soit assez limitée.

Nous n'avons pas besoin d'ajouter que, dans la pratique civile, on ne rencontre pas ce genre de coups de feu longitudinaux, et bien rarement sans doute des coups transversaux passant par un plan horizontal. Ces faits expliquent à la fois la fréquence relativement grande de l'hémianopsie inférieure dans les guerres modernes et l'absence de son observation dans la pratique civile.

B. — **L'hémianopsie horizontale supérieure.** — Nous ne pensons pas que cette variété d'hémianopsie ait été signalée

à la suite d'un traumatisme par balle. Nous sommes d'ailleurs persuadés que dans ce mode de blessure du crâne, l'hémianopsie supérieure doit être tenue pour à peu près impossible. La figure 1 montre avec évidence ce que nous avançons.

En effet dans les coups de feu longitudinaux, quels que soient les points d'entrée et de sortie du projectile la portion inférieure des deux radiations et des deux sphères visuelles ne peut être lésée isolément ; leur partie supérieure le serait en même temps. Cependant, on peut admettre que par le plus grand hasard un projectile pénètre par le sillon naso-frontal et ressorte à l'inion ou un peu au-dessous; dans cette direction unique, la partie inférieure des deux voies ou des deux centres visuels pourra être lésée isolément. Mais on voit tout de suite ce qui va se passer : le projectile traversera le pédoncule et le cervelet, et le blessé succombera aussitôt.

Très souvent, au contraire, *dans les coups de feu transversaux*, la portion inférieure des deux radiations ou des deux calcarines peut être seule lésée, si la balle suivant une direction parallèle au plan horizontal de la tête, pénètre dans le crâne par un des points où se projettent la partie inférieure de la voie et de la sphère visuelle.

Ce genre de coup de feu et ces conditions que réclame l'hémianopsie supérieure se présentent souvent, surtout en temps de guerre. Cette variété devrait donc être observée; mais la figure 1 montre que pour atteindre la portion inférieure de la voie visuelle *de chaque côté*, le projectile est obligé de traverser une région éminemment dangereuse, région où se trouvent d'arrière en avant, le pressoir d'Hérophile, le sinus droit, *le cervelet*, le pédoncule, un peu plus bas le bulbe et de chaque côté le sinus latéral. Ce que nous avons dit à propos de la zone de contusion qui entoure le trajet du projectile, montre que dans ces coups de feu transversaux, détrui-

sant la partie inférieure de la voie visuelle, la balle ne doit pas passer trop près de la calcarine pour que sa partie supérieure ne soit pas intéressée ; par conséquent, le cervelet sera toujours traversé par le projectile, quand la partie inférieure de la voie visuelle sera de chaque côté seule atteinte.

On sait que la blessure du cervelet est toujours très grave, surtout dans le cas où cet organe est forcément traversé de part en part. La mort survient, le plus souvent immédiatement, et la blessure possible, en même temps, du pédoncule, ou du sinus latéral, ou du bulbe même, ne fait que mieux expliquer l'issue fatale qu'entraînent les traumatismes de cette région

En résumé, on peut donc dire que si l'hémianopsie horizontale supérieure n'est jamais observée, c'est parce que chaque fois que le projectile a déterminé les lésions cérébrales qu'elle réclame, la mort survient aussitôt, presque fatalement.

4° Les scotomes hémianopsiques.

Tous les scotomes hémianopsiques plus ou moins étendus qui ont été observés, ou bien touchaient le point central, champ maculaire. [Obs. 50 (Inouye et Ono) ; obs. 49 (Inouye) obs. 47 (Inouye)], ou bien étaient juxta-maculaires, [obs. 48 (Henschen) ; obs. 51 (Inouye)].

Dans tous ces cas, les orifices d'entrée et de sortie du projectile permettaient de penser que la lésion siégeait dans la partie postérieure de la scissure calcarine. Un de ces cas était dû à une blessure transversale et rasante de l'occiput par éclat d'obus : obs. 49 (Inouye.) Dans un dernier chapitre, nous reparlerons de ces cas particulièrement intéressants pour la localisation du champ maculaire.

5° L'Hémianopsie double (*permanente*).

Nous montrerons en étudiant l'évolution de l'hémianopsie par coup de feu qu'un très grand nombre de blessés sont frappés de cécité à l'instant même de la blessure ou un peu plus tard. Les jours suivants, la vision revient lentement et progressivement ; un trouble hémianopsique devient à ce moment manifeste si une partie de la voie visuelle hémianopsique a été lésée. Quelques autres blessés récupèrent la vision en totalité, sans trouble hémianopsique.

Nous n'étudierons pas ici les causes de cette cécité transitoire si fréquente dans les traumatismes par balle et à laquelle quelques auteurs ont donné le nom d'hémianopsie double. Pour ne pas être obligé de nous répéter, c'est en étudiant l'évolution de l'hémianopsie que nous montrerons par quel mécanisme on peut expliquer la production et la disparition rapide de ces troubles visuels.

Nous connaissons deux cas seulement où le traumatisme par balle a déterminé une hémianopsie double permanente ; dans ces deux cas, le champ maculaire est respecté. [obs. 52 (Sanders), obs. 53 (Van Duyse)]. D'après l'aspect du champ visuel, le cas de Sanders paraît être le plus typique. Cependant, il pourrait aussi être interprété comme un simple rétrécissement concentrique très accusé, sans destruction des deux sphères visuelles; d'après Sanders, en effet, il devait y avoir chez le blessé intégrité complète du lobe occipital gauche. Ce cas peut être rapproché de ceux rapportés par Inouye; cet auteur a observé plusieurs rétrécissements très accusés, dont un au moins est aussi prononcé que dans le cas Sanders; il ne paraissait y avoir dans aucun des cas d'Inouye de lésion des deux voies ou des deux sphères visuelles (Inouye, p. 82).

Le cas Van Duyse semble plus typique anatomiquement, car le projectile paraît avoir blessé les deux sphères visuelles; mais le champ visuel indique que l'hémianopsie n'est absolue que dans un quadrant hémianopsique et dans une zone étroite entourant le point de fixation respecté.

Le cas de Pflüger (obs. 61) ne saurait à notre avis être défini sous le nom d'hémianopsie double ou de cécité corticale permanente, bien qu'il y ait eu blessure profonde des deux lobes occipitaux. La vision fut complètement abolie au moment de la blessure; puis le blessé put distinguer la lumière. On est autorisé à penser que, si dans ce cas, la vision n'a pas fait plus de progrès, c'est parce qu'il y avait une stase bilatérale; d'ailleurs, le blessé mourut le 39e jour.

En somme, on peut se demander s'il existe réellement un seul cas d'hémianopsie double *permanente*, par coup de feu.

La fréquence si minime et peut-être l'absence d'observation de cette forme la plus complète de l'hémianopsie s'explique par les lésions étendues qu'elle exige.

CHAPITRE IV

PARTIE CLINIQUE

Séméiologie.

Nous n'avons pas l'intention de faire ici une étude complète de toute la symptomatologie de nos blessés du crâne. Nous insisterons surtout sur l'aspect de leur champ visuel, mais nous étudierons aussi les autres symptômes oculaires et les principaux troubles associés qu'ils ont présentés, symptômes toujours utiles à connaître, souvent nécessaires pour mieux préciser le siège de la lésion. De la somme de ces renseignements, nous pourrons tirer des indications sur l'évolution ultérieure, sur le pronostic de leur état et dans quelques cas sur la thérapeutique à instituer.

L'hémianopsie homonyme, même quand elle est complète, passe souvent inaperçue du malade, car elle n'entraîne pas toujours un trouble subjectif particulier; aussi devra-t-on la rechercher d'une manière systématique. Il est rare que le malade ou le blessé attire l'attention de son médecin sur le trouble pourtant si caractéristique que présente son champ visuel. A ce sujet, nous citerons un exemple rapporté par Gowers. Cet auteur parle d'un malade qui, chaque jour, à ses repas mangeait le plat de viande placé devant lui et laissait le

plat de légumes placé à sa gauche. Un jour, au grand étonnement du personnel, il vint se plaindre à l'administration qu'on lui donnait toujours de la viande sans légumes. Ce malade avait une hémianopsie gauche. Ce fait montre bien à quel point certains malades peuvent être inconscients de leur hémianopsie.

Si au lieu d'une hémianopsie homonyme complète il s'agit seulement d'un quadrant, d'un scotome hémianopsiques, on comprend que le malade indique encore bien moins le trouble de son champ visuel.

Symptômes subjectifs. — Le blessé pourra venir consulter son médecin pour baisse de la vue, surtout si depuis le traumatisme, son acuité visuelle est diminuée ; il ajoutera quelque fois qu'il ne peut plus bien se conduire seul dans la rue, mais bien rarement il dira qu'il ne voit que la moitié des objets, à moins qu'on n'attire particulièrement son attention sur ce point. Ainsi un blessé du crâne guéri (obs. 19 : Abadie) sort de l'hôpital; il bouscule les passants, il monte à bicyclette et fait plusieurs chutes successives en butant contre les arbres et le trottoir placés à sa gauche. Seuls, ces incidents que le blessé ne pouvait expliquer, firent découvrir à son médecin une hémianopsie gauche. Ces blessés ne sont pas seulement des hémianopsiques ; ils présentent assez souvent des symptômes cérébraux associés. Quelques-uns sont hémiplégiques, d'autres sont aphasiques. Ils peuvent être en même temps atteints de cécité psychique, de surdité verbale, etc.. L'hémianopsie passe très facilement inaperçue dans ce cortège de symptômes. Ces blessés sont amoindris intellectuellement. S'ils ressentent un trouble visuel, ils manquent trop souvent d'un cerveau bien équilibré pour le bien analyser.

L'hémianopsie se présente-t-elle à l'état de symptôme isolé, elle n'est pas souvent mieux observée par le malade. Le

niveau mental est souvent abaissé chez un blessé du crâne, même après guérison, et s'il vient se plaindre de baisse de la vision, il ne mettra pas lui-même le médecin sur la voie d'un trouble réel dont il souffre, mais dont il ne se rend pas compte.

Quelquefois cependant, certains blessés analysant mieux leur état, moins atteints dans leurs facultés intellectuelles ou plus cultivés, viennent se plaindre de ne voir par exemple que la moitié du visage des personnes; ils ne voient pas passer sur leur gauche une voiture qui les dépasse s'ils ont une hémianopsie gauche, etc... Le plus souvent, ils se plaignent de baisse de la vision pour l'œil dont le champ temporal est perdu. Quelquefois, après être longtemps resté à l'hôpital, c'est à l'occasion de la reprise d'un acte habituel de leur vie qu'ils s'aperçoivent de leur trouble hémianopsique. En jouant au billard, ils perdent tout à coup la bille au moment où elle arrive dans leur champ aveugle. La lecture est gênée par une hémianopsie droite ; l'hémianopsique gauche ne sera pas gêné pour parcourir la ligne, mais il ne pourra pas retrouver le début de la ligne suivante. C'est le contraire pour les peuples qui lisent de droite à gauche.

Quelques blessés japonais présentant une hémianopsie inférieure se plaignaient d'avoir beaucoup de difficulté pour lecture. L'écriture japonaise se lisant de haut en bas, les Japonais sont surtout gênés pour lire par l'hémianopsie inférieure.

Hallucinations visuelles. Photopsies. — Quelques hémianopsiques se sont plaints d'hallucinations de la vue dans la partie abolie du champ visuel. Nous ne croyons pas que ce trouble subjectif ait été constaté dans l'hémianopsie par coup de feu.

Plusieurs blessés japonais se plaignaient d'un scintillement

continuel devant leurs yeux. Ce scintillement se produisait aussi bien la nuit que le jour; quelques blessés le percevaient nettement dans leur champ perdu. C'est d'ailleurs dans la partie anopsique que ce symptôme doit surtout se produire; nous avons pu le constater nous-même chez deux hémianopsiques dont l'un, ignorant d'ailleurs l'état de son champ visuel, était effrayé par la vision continuelle de gerbes d'étincelles. Ces photopsies indiquent une irritation se produisant sur une partie de la voie ou de la sphère visuelle correspondante; elles sont comparables aux phosphènes que l'on peut faire apparaître par une excitation rétinienne par pression sur la sclérotique, ou aux phénomènes lumineux perçus par tous les malades dont la rétine est irritée.

Symptômes objectifs. — Les hémianopsiques peuvent présenter des attitudes particulières. Il est fréquent de les voir incliner leur tête du côté de leur champ visuel absent; de cette manière, ils arrivent à placer la surface rétinienne qui perçoit encore en face des objets qu'ils veulent regarder. Cet acte chez eux devient instinctif. Pour la même raison, ils ont souvent une démarche oblique. Quelques blessés de la guerre russo-japonaise ayant une hémianopsie inférieure, laissaient continuellement tomber leur tête en avant, plaçant ainsi plus facilement la partie inférieure conservée de leur rétine dans l'axe de la vision.

Les hémianopsiques, malgré qu'ils possèdent souvent une bonne acuité centrale, ne peuvent arriver à lire qu'en mettant leur index comme repère sur la lettre ou le mot qu'ils fixent; ils le déplacent ainsi peu à peu jusqu'à l'extrémité de la ligne s'ils ont une hémianopsie droite, tandis que le doigt reste placé au commencement de la ligne suivante afin de la mieux retrouver, s'ils ont une hémianopsie gauche.

Les blessés japonais ayant une hémianopsie inférieure ne

pouvaient lire (en descendant) qu'en inclinant peu à peu leur tête en avant, afin d'avoir un plus grand champ et en suivant chaque lettre avec l'index.

Le blessé de Sanders (hémianopsie double avec conservation du champ maculaire) était capable de lire, mais seulement en épelant chaque lettre (obs. 52).

Les hémianopsies en quadrant et les scotomes hémianopsiques ne donnent pas une grande gêne, quand la vision centrale est conservée.

Les hémianopsiques paraissent avoir des troubles de la démarche. Nous avons déjà parlé de leur démarche oblique. Le blessé de Sanders cité plus haut avait perdu toute faculté d'orientation; il avait la démarche à tâtons de l'aveugle. Il en était de même chez le blessé de Oka (obs. 46), qui n'avait conservé qu'un champ très limité au-dessus du point de fixation disparu. Nous pensons qu'un champ visuel réduit à une si petite surface suffit le plus souvent à expliquer la perte de la faculté d'orientation, sans qu'il soit nécessaire de toujours l'expliquer avec quelques auteurs par la lésion d'un centre particulier (centre de l'orientation). On constate bien, que les malades ayant une hémianopsie double mettent beaucoup plus de temps pour apprendre à s'orienter que ceux devenus aveugles pour un autre motif; quelquefois, ils n'arrivent jamais à se conduire seuls (Magnus; Forster et Sachs; Laqueur). A cela nous répondrons que ceux devenus aveugles par toute autre cause sont en général en pleine possession de leurs facultés intellectuelles; les travaux ingénieux qu'ils sont capables d'exécuter, en sont les meilleurs témoins. Dans tous les cas, ils n'ont pas comme les hémianopsiques subi soit un ramollissement, soit un traumatisme cérébral; ils ne sont pas comme ceux-ci des amoindris. Enfin, il faut bien savoir que quelques blessés peuvent avoir des troubles de la démarche

ou des troubles de l'orientation causés par une lésion, une irritation ou un trouble fonctionnel du cervelet.

Examen du champ visuel. — Nous venons d'indiquer quelques symptômes subjectifs et objectifs des hémianopsiques. Ces symptômes ne sauraient que faire soupçonner un trouble hémianopsique; ils ne le confirmeraient pas. Souvent ce trouble passerait inaperçu. Aussi nous poserons un principe : un blessé qui a reçu un projectile dans l'encéphale doit être systématiquement examiné par un ophtalmologiste qui mesurera le champ visuel.

Nous ne ferons que citer les moyens de fortune destinés à s'assurer de l'état du champ visuel; par exemple, en plaçant la main dans une partie du champ et en demandant au blessé s'il la voit pendant qu'il fixe un point placé en face de lui; en traçant sur le papier une ligne droite d'une longueur déterminée et en demandant au malade de la diviser en deux parties égales. L'hémianopsique divisera toujours la ligne en deux parties inégales, la plus grande correspondant au côté hémianopsique. On pourra essayer si le blessé possède le clignement de défense, par exemple en projetant brusquement le doigt vers un œil; le clignement de défense fera défaut du côté du champ aveugle. Ces moyens grossiers d'investigation pourront être parfois très utiles, lorsque le blessé est encore dans son lit ou qu'il est incapable d'être soumis à un examen plus approfondi et plus exact.

Le campimètre, faute de mieux, peut servir à l'examen du champ visuel, Le périmètre est seul à recommander, car il exprime en degrés la valeur du champ, et il permet de projeter les résultats obtenus sur un plan (projection équidistante, projection orthographique). Nous n'avons pas l'intention d'indiquer de quelle manière l'examen périmétrique doit être fait. Nous rappellerons qu'il faut avec les blessés du crâne user de

la plus grande patience. Ils font souvent des réponses erronées. On devra plusieurs fois recommencer l'examen; il devra chaque fois durer très peu de temps. Ces blessés se fatiguent très vite. Ils ont subi un traumatisme dans une région déterminée de l'encéphale, mais le cerveau tout entier a été commotionné. La plupart sont restés dans le coma, quelques-uns plusieurs jours. Ils ont une intellectualité diminuée. Ils comprennent mal ce qu'on demande d'eux. Ils ont souvent d'autres troubles associés; ils peuvent être à demi-impotents. Quelques-uns ont de la surdité verbale, d'autres ont des troubles du langage. L'examen périmétrique devient alors d'une difficulté extrême. Il faudra souvent remettre à plus tard un examen plus précis, quand le blessé sera plus amélioré dans son état général. Il faudra toujours se montrer envers eux de la plus grande douceur et d'une patience inlassable.

A chaque nouvel examen, il faudra se servir d'index de dimensions égales à ceux employés dans les examens précédents. Il faudra toujours se placer dans les mêmes conditions d'éclairage. On devra rechercher avec beaucoup de soin les limites verticales et horizontales du champ anopsique. On déterminera exactement l'étendue du champ maculaire conservé.

Les blessés peuvent ne présenter que des scotomes hémianopsiques. Il faut y songer, car ils passent souvent inaperçus du blessé, s'ils ne sont pas exactement maculaires. Les scotomes peuvent être associés à une hémianopsie portant sur une autre partie du champ, d'où découle la nécessité d'examiner systématiquement et en détail le champ conservé. Les limites des scotomes devront toujours être recherchées avec la plus grande exactitude.

On déterminera le champ pour les couleurs et on essayera

rechercher la persistance des sensations lumineuses dans les champs aveugles d'après la méthode de Bard.

Nous ne saurions trop admirer quel soin et quelle méthode les médecins japonais ont apporté dans ces diverses recherches.

Aspect du champ visuel. — Après avoir examiné un champ visuel d'hémianopsie latérale homonyme, on peut souvent constater que les lignes supérieure et inférieure de séparation des champs absents et conservés, tout d'abord verticales à la périphérie s'infléchissent peu à peu (champ en excès de Wilbrand) vers le champ aveugle ; elles se rejoignent ensuite dans la région maculaire et laissent presque toujours le champ maculaire *tout entier*, dans le champ visuel conservé. Cette conservation fréquente du point de fixation fait que l'acuité centrale n'est pas influencée dans l'hémianopsie homonyme.

Quelquefois cependant, et c'était le cas chez deux de nos blessés (obs. Limbeck ; obs. Coutela et Velter), la ligne verticale de séparation des champs coupe le point de fixation. Pour expliquer ce fait, on est obligé d'admettre qu'il existe des différences individuelles dans la constitution des voies optiques et que dans ces deux cas, chaque lobe occipital ne représentait qu'une seule moitié homonyme des deux maculæ (Chapitre V).

Dans les hémianopsies en secteur, en quadrant, la zone du champ visuel correspondant à la maculæ, n'est pas non plus toujours conservée. Ainsi, sur 13 observations de blessés de la guerre Russo-Japonaise ayant des hémianopsies en quadrant, des hémianopsies inférieures, des scotomes hémianopsiques paramaculaires, nous avons relevé 10 cas dans lesquels le champ anopsique atteignait le point de fixation.

L'examen de nos champs visuels montrera d'ailleurs que, dans toutes les variétés d'hémianopsies par coup de feu, on

peut trouver un champ maculaire atteint soit dans un quadrant, soit dans deux quadrants, soit même dans trois quadrants (Chapitre V).

Dans nos deux cas d'hémianopsies doubles (Sanders; Van Duyse), le champ maculaire était conservé.

Les observateurs rapportent que quelques blessés ayant une acuité visuelle normale et un champ maculaire normal se fatiguaient très vite, en fixant soit les caractères d'écriture, soit le point blanc central du périmètre; ils arrivaient bientôt à ne plus les voir. Cette fatigue rapide de la vision maculaire semblerait indiquer, qu'au niveau de la fôvea, chez ces blessés, il y avait un certain nombre de cônes ayant perdu toute fonction.

La limite horizontale, dans l'hémianopsie en quadrant, n'est pas toujours exactement placée sur la ligne horizontale du champ visuel. La ligne de séparation horizontale s'infléchit vers le champ anopsique, de manière à laisser une zone triangulaire ou une bande plus ou moins étroite où la vision est conservée (champ visuel « en excès » horizontal). Nous insisterons tout particulièrement sur l'aspect du champ visuel dans l'hémianopsie inférieure.

1° Dans quelques cas, la ligne horizontale de limitation passe sur la ligne horizontale du champ visuel, soit en coupant le champ maculaire, soit en le laissant libre, soit en le contournant par en haut pour déterminer un scotome central (obs. 46 : Oka).

2° Plus souvent, la ligne limite horizontale s'abaisse peu à peu depuis la périphérie jusqu'au-dessous du point de fixation, laissant celui-ci libre, puis remonte peu à peu pour atteindre enfin du côté opposé la ligne horizontale du champ visuel. La ligne de séparation suit donc un tracé analogue au tracé que suit quelquefois la ligne verticale de séparation dans l'hémianopsie latérale homonyme. Il existerait donc assez souvent

un « champ visuel en excès » sur la ligne horizontale, comme il existe souvent d'après la remarque de Wilbrand, sur la limite verticale du champ visuel dans l'hémianopsie latérale homonyme (Chapitre V).

3° Dans toutes les observations d'hémianopsie inférieure, un fait est particulièrement frappant : c'est l'aspect identique que présentent sur chaque champ visuel les deux quadrants anopsiques. On est obligé de déduire de cette constatation que le projectile en traversant l'encéphale a déterminé des lésions forcément identiques et à la même hauteur dans chaque lobe occipital.

L'hémiamblyopie. — L'hémianopsie, quelle que soit sa forme, peut être relative ; il peut n'y avoir qu'une amblyopie soit dans le champ visuel hémianopsique tout entier, soit dans une partie seulement. Dans l'observation de Wallgreen, citée par Henschen (obs. 30), il y avait hémiamblyopie en quadrant. Dans le cas de Van Duyse, obs. 53 (hémianopsie bilatérale incomplète avec conservation du champ maculaire), l'examen du champ visuel décelait trois degrés de vision dans le champ périphérique : une perception négative absolue (champ noir), une perception relative (champ gris); une perception normale physiologique (champ blanc). Dans quelques cas, une perception relative, peut-être observée dans l'extrême périphérie d'un champ hémianopsique.

La perception relative peut s'observer d'emblée dès le début; elle peut aussi n'apparaître que plus tard, comme dans le cas de Coutela et Velter (obs. 28). Leur blessé présentait au premier examen une hémianopsie homonyme gauche absolue; quatre mois plus tard, on put constater l'existence de la perception lumineuse dans le même champ.

Ces faits permettent de penser que, dans ces cas, les lésions n'étaient pas complètement destructives; on a aussi essayé

d'expliquer ces faits au moyen d'une suppléance par l'hémisphère opposé. Ceci nous amène à parler des épreuves de Bard.

Des recherches de Bard (1) de Genève, tendent à établir qu'il existerait une certaine suppléance pour les deux moitiés du champ visuel. Pour cet auteur, la perte de la sensation lumineuse ne serait jamais complète dans les champs hémianopsiques. M. Rochon-Duvigneaud a aussi constaté cette conservation. Gaschinard (2) a repris cette étude. Quelques-uns de ses malades avaient conservé la perception lumineuse, quelques autres ne la possédaient pas. Nous ne croyons pas que chez aucun de nos blessés cette perception ait été constatée au moins dès le début du traumatisme; cette recherche présente d'ailleurs de nombreuses causes d'erreur.

L'hémiachromatopsie. — Le champ visuel pour les couleurs a été examiné dans un grand nombre de cas, en particulier chez les blessés de De Lapersonne et Velter, Inouye, Haga, Ono, Galezowski, Van Duyse, etc... Existe-t-il des hémiachromatopsies et hémidyschromatopsies véritables? Ces troubles hémianopsiques de la perception colorée sont signalés par J. Galezowski, Van Duyse, et par nous-même (observation personnelle).

Dans une hémianopsie latérale homonyme, un quadrant peut être complètement anopsique, l'autre quadrant peut n'avoir perdu que la perception colorée (cas de J. Galezowski, obs. 29). Dans le cas de Van Duyse, cité plus haut, il y avait hémiachromatopsie pour le vert et le rouge. Voir notre cas personnel (Chapitre : Evolution).

Voici comment il faudrait interpréter ces faits : Dans

(1) Bard. De la persistance des sensations lumineuses dans le champ aveugle des hémianopsiques. *Semaine médicale*, 31 mai 1905.

(2) Gaschinard. Thèse, Paris 1912. *De la persistance des sensations lumineuses dans le champ aveugle des hémianopsiques.*

l'hémianopsie, l'hémiachromatopsie paraît ne représenter que le trouble visuel le moins accusé dans la voie ou la sphère visuelle. Toute hémianopsie en voie de régression deviendrait une hémiachromatopsie dans le dernier stade de la guérison complète, le retour de la simple sensation lumineuse représentant au contraire le premier stade, Admettre l'hémiachromatopsie comme trouble visuel bien isolé, ce serait l'expliquer par l'existence des trois centres hypothétiques de Wilbrand, pour la lumière, pour la forme, pour les couleurs. Cette hypothèse de Wilbrand est en contradiction avec les faits anatomo-pathologiques (Vialet, Verrey, Henschen).

Si la transmission ou la perception des sensations colorées est encore un mystère pour nous, ce que les physiciens nous ont appris sur la constitution de la lumière nous permet de supposer que si la cellule visuelle est capable de percevoir la lumière blanche, elle doit être également capable de percevoir les diverses lumières colorées qui entrent dans sa constitution; il n'y a là qu'une question de différenciation entre plusieurs lumières qui, bien que différant par la longueur d'onde et le nombre des vibrations, sont toutes de même nature. Il est donc plus rationnel d'admettre que l'hémiachromatopsie, comme l'hémiamblyopie n'est qu'un échelon dans une gamme symptomatique relevant d'une même cause centrale.

Troubles oculaires associés à l'hémianopsie par coup de feu.

L'acuité visuelle. — L'hémianopsie d'origine corticale ou sous-corticale n'entraîne pas de trouble de l'acuité centrale, car le fond d'œil n'est pas modifié. Nous avons déjà dit que

lorsque l'acuité visuelle est normale et que le champ maculaire est entièrement conservé, les blessés peuvent quelquefois éprouver une fatigue rapide de fixation, par l'abolition de la fonction de quelques cônes. De ce que l'acuité visuelle n'est pas normale, on ne peut pas conclure que ce trouble est lié à la lésion de l'hémianopsie ou à ses lésions concomitantes ; en effet, on ne connaît que rarement l'état de la vision centrale avant la blessure ; chez le soldat cependant, elle est approximativement connue. Si l'acuité visuelle reste abaissée, après essai de correction par les verres et malgré que le champ maculaire soit conservé dans *sa totalité*, l'examen du fond de l'œil fera découvrir la cause antérieure à la blessure ou les lésions ophtalmoscopiques récentes que celle-ci a entraînées (stase papillaire, névrite optique, atrophie de la papille).

Réaction hémiopique de Verncke. Troubles pupillaires. — Il existe dans la bandelette et le nerf optique un faisceau de fibres non visuelles allant probablement se terminer dans le tubercule quadrijumeau antérieur ; ce faisceau constitue la voie centripète de l'appareil moteur de la pupille. Si la lésion siège en arrière du tubercule quadrijumeau antérieur, c'est-à-dire dans les radiations optiques et l'écorce visuelle, la voie centripète restant intacte, il n'y aura pas de trouble de la réaction pupillaire ; au contraire, une lésion de la bandelette entraînera un trouble de cette réaction. Wilbrand et Vernicke ont admis que ce trouble n'existe que si l'on éclaire la partie de la rétine qui ne perçoit plus, les pupilles se contractant à la lumière si on éclaire la partie de la rétine qui perçoit encore ; d'où le nom de réaction hémiopique. L'existence de cette réaction indiquerait donc une hémianopsie par lésion de la bandelette.

La recherche de cette réaction présente des difficultés techniques considérables. Beaucoup d'observateurs pour ce

motif diminuent l'importance de ce signe. Quelques auteurs l'ont constaté avec une évidence incontestable (Morax, Déjerine). Cette réaction a été recherchée dans un grand nombre de nos cas; elle n'a été constatée qu'une seule fois (obs. 15 : Rouvillois). Des travaux récents de Déjerine et Jumentié (*Société de Neurologie*, 29 janvier 1914), il faudrait conclure que cette réaction a une existence réelle, mais qu'elle n'aurait aucune valeur pour affirmer une lésion de la bandelette. En effet, ces auteurs après avoir constaté cette réaction d'une manière évidente chez une femme présentant une hémianopsie avec hémiplégie et hémianesthésie, ont trouvé à l'autopsie une lésion ayant coupé les connexions des noyaux centraux avec le lobe occipital. La bandelette, le corps genouillé externe et le pulvinar étaient absolument intacts.

Si on constatait chez un blessé une inégalité pupillaire, un signe d'Argyll-Robertson ou un trouble quelconque des réflexes pupillaires, on pourrait d'abord penser que ces troubles sont dûs à l'existence d'une syphilis ancienne. Ils ne sont pas cependant toujours en rapport avec la spécificité. Les traumatismes du crâne, et en particulier ceux de la base, même ceux portant sur la région occipitale, sont capables de déterminer des troubles du côté de l'innervation de la pupille, soit par la voie motrice, soit par la voie sympathique. Un blessé de Makins et Fisher (obs. 38) avait, quelque temps après la blessure, les pupilles un peu dilatées, leurs réflexes étaient abolis; plus tard, ce trouble disparut complètement. Le blessé de Christiansen (obs. 23) présentait des pupilles en mydriase très accusée et complètement immobiles; le soir même de la blessure, elles étaient redevenues normales dans leur forme et leurs réflexes. Le blessé de Limbeck (obs. 27) présentait une paralysie complète de l'oculo-moteur gauche. Nous pourrions encore citer d'autres exemples. Un trouble beaucoup plus

rare et peut-être unique fut constaté chez le blessé de Guillain et Houzel (obs. 16); le traumatisme avait déterminé un signe d'Argyll-Robertson unilatéral.

Ces troubles qui persistent le plus souvent indéfiniment, lorsqu'ils sont dûs à la syphilis, rétrocèdent complètement ou s'améliorent dans le plus grand nombre des cas dans les blessures du crâne. Cette guérison ou cette amélioration fréquentes indiquent qu'il n'y a pas eu atteinte directe des centres ou des conducteurs pupillaires, mais simplement compression ou inhibition passagères.

Paralysies oculaires extrinsèques. — Nous avons indiqué en tête de nos observations les troubles assez rares, d'ailleurs, portant sur la musculature extrinsèque.

Signes ophtalmoscopiques. — La papille reste indéfiniment normale dans l'hémianopsie, quand celle-ci est causée par une lésion corticale ou sous-corticale; c'est une notion classique; mais la stase papillaire, la neuro-rétinite et la névrite œdémateuse que l'on observe quelquefois dans les premiers jours du traumatisme sont capables de retentir sur le nerf optique ou la papille et d'amener leur atrophie. Cette atrophie, dans ce cas, présentera une physionomie particulière bien connue qui ne permettra pas de la confondre avec l'atrophie papillaire par dégénérescence descendante causée par une lésion de la bandelette. Le lecteur trouvera indiqués en tête de nos observations tous les troubles de la papille que les blessés ont présentés.

Le rétrécissement du champ visuel conservé. — Dans un grand nombre de cas, le champ conservé était rétréci. Nous éliminons bien entendu les cas où le rétrécissement était causé par une altération portant sur le nerf optique ou la papille (névrite, stase, atrophie). Quand le rétrécissement est très accusé, on peut admettre pour l'expliquer l'existence de

lésions dans le lobe occipital opposé. Ces lésions ont été bien constatées à l'autopsie par quelques auteurs (Bianchi, Hoyes, Brinswager, etc.). Dans le plus grand nombre de nos cas, nous pensons qu'il s'agit seulement d'un trouble fonctionnel sans lésion, trouble fonctionnel bien explicable si l'on songe à la commotion subie par le lobe voisin quand l'autre lobe occipital est traversé par un projectile animé d'une grande vitesse. D'ailleurs, Inouye dans son ouvrage rapporte quelques cas de rétrécissements concentriques simples, très accusés, sans lésion d'aucune voie ou sphère visuelle.

Il est difficile de donner la cause intime de ce trouble associé, quand il n'y a pas de lésion pour l'expliquer. Wilbrand le compare au rétrécissement observé dans l'hystérie; cette explication ne saurait nous satisfaire.

Les troubles de la motilité (1) *et de la sensibilité.* — Nous avons déjà parlé des paralysies oculaires. On observe assez souvent l'hémiplégie, la paraplégie, la monoplégie associées à l'hémianopsie par coup de feu. Ces troubles paralytiques peuvent persister indéfiniment; mais nous avons remarqué que, dans le plus grand nombre des cas, ils n'existent que pendant les premiers jours de la blessure; le plus souvent, ils s'améliorent ou même guérissent complètement. On peut en dire autant des troubles de la sensibilité qui peuvent se présenter à des degrés divers. La permanence de ces troubles pourrait faire penser à une hémianopsie par lésion se rapprochant de la capsule interne, du pédoncule ou du champ de Vernicke, mais les lésions complexes et à distance que produisent les coups de feu ne permettent pas d'être aussi affirmatif. On peut en effet observer ces troubles, à la suite de blessures n'ayant intéressé que la partie postérieure des lobes occipitaux.

(1) Martial. *De l'hémiplégie traumatique.* Thèse Paris, 1900.

Cependant l'existence d'un syndrome de Weber autoriserait à localiser la lésion de l'hémianopsie sur la bandelette ou la partie la plus antérieure des radiations optiques (obs. 15 : Rouvillois; obs. 16 : Guillain et Houzel).

Les troubles du langage et de la mémoire. — L'hémianopsie droite est souvent associée à des troubles du langage. L'aphasie sensorielle est caractérisée par la surdité verbale combinée à la cécité verbale. L'existence de cette aphasie permet d'affirmer la nature corticale ou sous-corticale de l'hémianopsie. En effet, la lésion siège dans ce cas dans la région du pli courbe. Si la lésion était purement corticale, il ne saurait y avoir d'hémianopsie, car il est prouvé que le pli courbe n'est pas le siège du centre visuel. Au contraire, si la lésion gagnant en profondeur est à la fois corticale et sous-corticale, — ce qui ne peut être autrement dans une blessure par balle — les radiations de Gratiolet seront intéressées et on observera l'hémianopsie. Le plus bel exemple de ce fait est fourni par l'observation 5 (Johanson et Frœderström). La balle dans un trajet tangentiel a détruit le pli courbe et par répercussion la couronne rayonnante de Gratiolet sous-jacente ; on observa une hémianopsie associée à l'aphasie sensorielle.

La cécité verbale pure, isolée de l'aphasie sensorielle par Déjerine, s'accompagne d'hémianopsie droite. Quand il est atteint de ce trouble, le blessé ne peut lire ni copier, mais il peut parler et écrire spontanément et sous dictée; il est même capable de lire en suivant avec le doigt le tracé de la lettre. L'hémianopsie est sous-corticale. La lésion occupe les fibres qui associent le centre visuel avec le centre de la mémoire visuelle des mots.

On peut observer une hémianopsie gauche associée à l'aphasie motrice corticale. Nous pensons que ces cas ne peu-

vent s'expliquer que par une lésion bilatérale, ou par un centre de Broca situé à droite.

La cécité psychique pour les mots et les lettres s'observe assez souvent associée à l'hémianopsie. Nous donnerons comme exemples de ce trouble cérébral un cas de Inouye (obs. 9) et le cas de De Lapersonne et Velter (obs. 31). C'est une amnésie verbale visuelle portant tantôt sur le mot tout entier, tantôt sur certaines lettres seulement; on peut observer quelquefois des dissociations curieuses, le malade étant encore quelquefois capable de lire les notes de la musique.

La cécité psychique peut être totale, c'est-à-dire porter sur le sens des formes de tous les objets, quels qu'ils soient; on en connait un cas remarquable, le cas de Rencurel (1); le blessé, bien qu'ayant conservé la perception totale de la lumière, était incapable de se conduire. Tous les objets qui l'entouraient, n'avaient plus de signification pour lui; ils ne pouvait donc lui servir de point de repère dans l'espace. Nous n'avons pas rapporté cette observation, parce qu'elle ne constitue pas une hémianopsie double, mais une cécité psychique totale.

La cécité psychique peut donc aller depuis le degré le moins accusé, la cécité littérale, jusqu'à la perte complète du sens des formes. La cécité psychique, quel que soit son degré, est en somme, une variété de trouble de la mémoire.

La mémoire des faits est très souvent troublée chez les hémianopsiques. Presque toujours, la mémoire des faits anciens est assez bien conservée; par contre, la mémoire des faits passés depuis le jour du traumatisme est très affaiblie: elle peut même disparaître. Le plus souvent, ces troubles disparaissent ou s'améliorent assez rapidement.

(1) Rencurel. Note sur un cas de fracture de l'occipital, in *Archives de médecine navale*, 1897.

Tous ces troubles associés, aphasie sensorielle, cécité verbale pure, aphasie motrice, cécité psychique, amnésie en général, sont dûs quelquefois à la destruction de leurs centres respectifs; ils peuvent n'être aussi que la manifestation d'un trouble fonctionnel, portant sur ces centres ou sur les fibres d'association qui unissent ces centres entre eux ou avec les centres visuels.

Diagnostic de siège. — Disons tout de suite qu'il ne peut y avoir d'hémianopsie par coup de feu, par lésion corticale pure; l'étendue des lésions causées par les projectiles s'y oppose absolument. Les difficultés techniques de la recherche de la réaction de Wernicke et peut-être la valeur négative de ce signe (Jumentié et Déjerine) ne permettent pas d'affirmer qu'une hémianopsie est dans un cas donné causée par une lésion de la bandelette. Les symptômes associés dans les hémianopsies par tumeur, par cause vasculaire, etc., permettent souvent d'affirmer le siège de la lésion, parce que dans ces cas, les lésions ne sont pas toujours très étendues. Au contraire, dans les hémianopsies par coup de feu, les lésions sont tellement complexes que ces troubles associés peuvent souvent être causés à grande distance de la lésion qui a entraîné l'hémianopsie. Il ne faudra donc pas trop compter sur l'étude de ces troubles associés pour un diagnostic de siège.

Ce diagnostic se fera sur le vivant par la reconstitution du trajet du projectile.

Évolution et pronostic.

Prenons le cas d'un blessé du crâne qui a survécu à sa blessure, au moins assez longtemps, pour qu'un examen utile ait pu être fait et chez lequel on a pu constater quelque temps après une hémianopsie.

Un projectile frappe le crâne, le traverse de part en part, ou bien animé d'une vitesse restante insuffisante, il s'arrête à l'intérieur de la substance cérébrale. Que se passe-t-il? Grâce à sa vitesse et à sa masse, la balle agit d'abord à la façon d'un violent coup de marteau frappant le crâne, puis continuant sa course elle détermine un ébranlement général dans la masse encéphalique toute entière. Aussitôt, le blessé tombe sans connaissance dans la plupart des cas. Mais, à la violence mécanique subie par les éléments nerveux et à la destruction de ceux situés sur le trajet de la balle, viennent s'ajouter des désordres dûs à la section des vaisseaux et à la compression causée par l'hémorragie. La circulation dans les centres nerveux supérieurs est presque suspendue : « c'est le sommeil des centres nerveux supérieurs » (Nimier).

Les fonctions bulbaires sont également gênées, les centres respiratoire et circulatoire accomplissant mal leur fonction, la respiration devient stertoreuse et pénible, le pouls se ralentit, la température s'abaisse. Le blessé reste insensible à toutes les excitations. Il ne réagit plus à la douleur. Il est dans le coma.

Cet état qui suit la blessure n'est pas toujours aussi grave. Il peut y avoir absence de phénomènes nerveux généralisés. On peut n'observer chez le blessé que de la somnolence, une gêne musculaire, une diminution de la sensibilité générale, avec demi-conscience.

Quoi qu'il en soit, cet état va durer une demi-heure, une heure, quelques jours. Peu à peu, le blessé semble se réveiller lentement d'un long sommeil; il ébauche quelques mouvements, insensiblement la conscience revient, se fait plus claire; il peut articuler quelques mots. *Quand il a repris connaissance, il constate qu'il est aveugle.*

Cette cécité parait le plus souvent s'installer au moment

précis où le projectile traverse le crâne : elle est subite, immédiate. Quelques blessés demeurés conscients ou à demi-conscients au moment du traumatisme, ont pu raconter qu'ils avaient été frappés de cécité, aussitôt frappés par le projectile.

Le cas de Henschen est typique. Un enfant est frappé à l'occiput par une balle; aussitôt il tombe en criant : « Au secours, je suis aveugle! », et il resta quatre jours dans le coma.

Dans quelques cas, le blessé ne perd pas connaissance immédiatement, mais seulement un peu plus tard; cet intervalle libre est bien connu dans les fractures du crâne. La cécité peut alors précéder la perte de connaissance; le blessé est aveugle pendant l'intervalle libre.

La cécité, constatée à l'instant de la blessure ou quand le blessé sort du coma, n'est pas toujours absolue; il peut persister une légère perception lumineuse, il peut n'y avoir quelquefois qu'une amblyopie très accusée.

Nous pensons qu'on peut expliquer la cécité et les troubles visuels immédiats, par la théorie hydro-dynamique de Von Coler (voir p. 43). C'est un trouble fonctionnel résultant d'un phénomène explosif peu accusé. Tous les éléments nerveux sont traumatisés à distance par leurs molécules incompressibles qui tendent à se porter subitement vers la périphérie du cerveau. Elles sont rejetées les unes sur les autres, et ce mouvement de translation se fait sentir à grande distance du point où le projectile a pénétré. Plus le trajet de la balle se rapprochera des lobes occipitaux, plus ces troubles visuels immédiats auront de chance de se produire. Ils se produiront aussi d'autant plus facilement que la distance du tir sera plus courte et surtout que la balle possèdera une force vive plus élevée. Les petits projectiles des armes bon

marché du commerce, par exemple, ne produisent qu'une action explosive très atténuée; aussi la cécité subite est plus rarement observée dans les blessures qu'elles occasionnent, tandis qu'elle est au contraire très fréquente dans les traumatismes par les projectiles de guerre.

Si la cécité survient quelques minutes, une demi-heure après le traumatisme, nous pensons que ce trouble visuel ne doit pas être mis sur le compte de l'action explosive, mais doit être considéré comme un trouble fonctionnel dû à la compression des voies visuelles par un hématome.

Pour amener cet arrêt de fonctionnement dans les centres visuels, il n'est pas nécessaire que le traumatisme soit très violent, le traumatisme opératoire peut suffire. Chez un blessé de Walgreen (obs. 30), qui présentait une hémianopsie en quadrant, une intervention sur les lobes occipitaux détermina une hémianopsie homonyme complète, sans qu'il y ait eu lésion dans les centres visuels.

Mais revenons à l'état visuel du blessé. Il est complètement aveugle, ou bien il a encore la perception lumineuse. Peu à peu, lentement, pendant les jours qui suivront son retour à la connaissance, on va assister au retour de la vision. S'il était complètement aveugle, on constate qu'il peut maintenant distinguer le clair de l'obscur; peu à peu, il arrive à reconnaître la forme générale des objets, puis le visage des personnes. Il peut bientôt compter les doigts. A son tour, l'acuité visuelle centrale s'élève progressivement, elle va redevenir normale, et le blessé sera bientôt capable de distinguer les plus fins détails.

Cependant, malgré cette bonne acuité, le blessé se plaint de troubles visuels qu'il ne peut expliquer et il pourra raconter que sa vision ne fait plus aucun progrès.

C'est ainsi qu'il existait chez le blessé deux troubles visuels

bien différents quant à leur cause et quant à leur forme; le premier trouble, la cécité plus ou moins complète, empêchait de voir le second, l'hémianopsie. La cause du premier trouble n'existe plus, le trouble a disparu. A ce moment seulement, le second trouble devient apparent, persiste et reste stationnaire, car sa cause subsiste toujours. En effet, si à ce moment on examine le blessé, on constate l'existence d'une hémianopsie.

Il paraît donc exister dans la grande majorité des cas une phase pré-hémianopsique, phase pendant laquelle une amaurose complète ou une amblyopie très prononcée est le symtôme dominant dans la sémeiologie visuelle du blessé. On retrouve même ces troubles visuels graves s'installant au moment de la blessure chez quelques blessés qui ne conserveront plus tard aucun trouble visuel; chez ceux-ci, après une période plus ou moins longue, la vision s'améliorant peu à peu finira par redevenir normale, ou à peu près. Nous insistons sur ce fait, parce que nous pensons qu'il peut y avoir confusion dans l'emploi du terme d' « hémianopsie double », qu'on a appliqué à quelques cas, où après un coup de feu, on a constaté une amaurose subite, tandis qu'un peu plus tard, ces blessés retrouvaient une vision normale, ou un peu abaissée, avec un rétrécissement concentrique plus ou moins accusé du champ visuel.

Chez ces blessés, il y a eu à l'instant de la blessure arrêt momentané de fonctionnement dans les centres visuels : les échanges intra-cellulaires avaient été entravés. Maintenant, la vie cellulaire a repris et peut à nouveau se manifester, car aucun élément nerveux visuel n'a été détruit. Au contraire, chez les autres blessés, ceux qui restent hémianopsiques, quand les troubles visuels plus graves, cécité, amblyopie, ont disparu, l'hémianopsie apparaît comme le témoin de la

destruction de cellules visuelles ou de leurs conducteurs.

Nous avons donc constaté au périmètre une hémianopsie comme reliquat de troubles visuels beaucoup plus accusés. Comment se présente-t-elle? Nous avons déjà vu au chapitre de la sémeiologie qu'elle peut présenter des formes périmétriques multiples. Un symptôme l'accompagne souvent : c'est le rétrécissement concentrique du champ conservé. Ce rétrécissement dans le plus grand nombre des cas n'est pas causé par des lésions du lobe voisin; il n'est le plus souvent que la traduction d'une gêne fonctionnelle. D'ailleurs, nous avons pu nous-même remarquer que son étendue peut varier d'un moment à l'autre.

Quelle va être l'évolution de l'hémianopsie? Des examens du champ visuel, répétés à de longs intervalles, montrent que l'aspect du champ visuel ne change pas. Dans les cas très rares où l'hémianopsie a regressé, cette régression s'est produite dans les premiers temps du traumatisme; nous n'en connaissons que 3 cas où cette amélioration a eu lieu : obs. 2 (Martial), obs. 23 (Christiansen) et notre cas personnel. Comment peut-on expliquer cette régression? En discutant un peu plus loin notre observation personnelle, nous montrerons pourquoi l'hémianopsie en quadrant a disparu complètement 13 jours après la blessure. Mais disons tout de suite que, ni dans les cas de Martial et de Christiansen, ni surtout dans notre cas personnel, on ne saurait parler de guérison par **restitution**, suivant la théorie de Monakow.

Dans les cas de Martial et de Christiansen, il s'agissait sans doute d'un hématome ayant comprimé pendant longtemps les voies visuelles occipitales: les hématomes sont assez longs à se résorber, et la partie comprimée correspondante au quadrant où la vision a reparu, a mis un temps assez long pour reprendre sa fonction. D'ailleurs, dans ces deux cas, l'hémia-

nopsie latérale homonyme en s'améliorant, s'est transformée en hémianopsie en quadrant. Si la théorie de la restitution était exacte, l'amélioration aurait dû commencer par les deux quadrants en même temps. Nous pensons donc que ces deux cas vont non seulement à l'encontre de la théorie de la restitution de Monakow, mais encore qu'ils ne font que confirmer la théorie de la projection des quadrants, niée par cet auteur.

Dans ces deux cas, il aurait été intéressant de rechercher l'état de la perception chromatique dans le quadrant où la vision avait reparu. Nous pensons que la perception des couleurs devait être troublée dans ce quadrant, au début du retour de la perception pour le blanc (voir notre cas personnel). Dans le cas de Galezowski (29), il aurait été aussi particulièrement instructif de savoir si l'hémianopsie homonyme était absolue quelque temps après le traumatisme, car dans le premier examen du champ visuel de ce blessé, qui n'eut lieu qu'à une date très éloignée du traumatisme, on constata une anopsie complète et absolue dans le quadrant inférieur et seulement une amblyopie et une achromatopsie dans le quadrant supérieur. La perception des couleurs paraît être l'acte le plus délicat des éléments nerveux visuels; lorsqu'une hémianopsie est en voie de régression, la perception de la lumière blanche doit reparaître d'abord, la perception colorée ne revenant qu'un peu plus tard. Quand les couleurs sont perçues, la guérison est complète. C'est ce que montre bien notre cas personnel.

Dans quelques cas très rares (obs. Coutela et Velter), une très légère perception lumineuse peut réapparaître dans les champs hémianopsiques, où quelque temps avant la perception était absolument négative. Cette très légère amélioration ne saurait faire espérer une guérison ultérieure; de nombreux exemples le prouvent.

Quelle est l'évolution du rétrécissement concentrique que l'on constate si souvent dans le champ visuel conservé? Ce rétrécissement, très accusé quelquefois, diminue souvent et peut même disparaître complètement dans un assez grand nombre de cas. Reliquat de l'amaurose complète ou de l'amblyopie grave initiale, ou d'une violence plus légère subie par les éléments nerveux, il en restera toujours ou seulement pendant quelque temps comme le témoin éloigné. Ce rétrécissement restera définitif quand il aura pour cause une lésion du fond de l'œil.

Telle est l'évolution de l'hémianopsie par coup de feu. D'abord cécité plus ou moins absolue, ensuite hémianopsie, qui persiste parce qu'elle est due à des lésions destructives de la voie visuelle correspondante. Mais au lieu de la cécité transitoire du début de la blessure, trouble fonctionnel portant sur les *deux* lobes occipitaux, il n'y aura qu'une hémianopsie latérale, également transitoire, si la balle n'a déterminé un trouble fonctionnel que sur une *seule* voie visuelle.

L'observation personnelle suivante, que nous avons pu recueillir, grâce à l'obligeance de M. le Professeur De Lapersonne et de notre ami Dantrelle, interne du Service, est surtout intéressante par la régression du trouble hémianopsique; c'est le seul cas de ce genre que nous connaissions.

Observation personnelle.

(Clinique ophtalmologique de l'Hôtel-Dieu).

Blessure par accident. — *Coup de feu par balle de revolver 6 millimètres dans la région supéro-interne de l'orbite droit. Balle dans le lobe occipital droit. Ptosis et cécité de l'œil droit.*

Hémianopsie en quadrant inférieur gauche et hémiachromatopsie en quadrant supérieur gauche pour l'œil gauche (trouble transitoire).

Le 5 juin 1914, à 10 heures du soir, Madeleine H. . 15 ans, est blessée accidentellement par une balle de revolver calibre 6 millimètres tiré à 50 centimètres; le projectile pénètre par la région supéro-interne de l'orbite droit. Aussitôt la blessée pousse un cri, mais elle racontera plus tard qu'elle a crié parce qu'elle a été effrayée en entendant le coup de feu. En effet, elle n'a ressenti aucune douleur et n'a compris qu'elle était blessée que lorsqu'elle a senti du sang couler sur sa

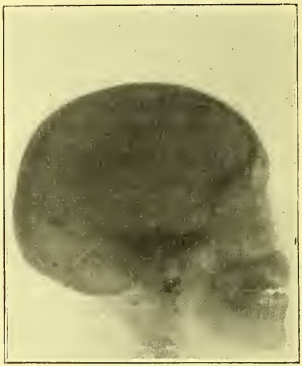

Fig. 2

joue. Ses amis s'aperçoivent aussitôt que son œil droit est enflé et que ses paupières sont complètement fermées du même côté. La blessée n'a pas perdu connaissance; elle n'a pas été frappée de cécité subite. Elle a pu effectuer à pied et sans aide un assez long trajet, puis sur les conseils d'un sergent de ville elle se rend en voiture à l'Hôpital Saint-Louis, où elle est admise d'urgence.

Pendant la nuit, elle a des vomissements alimentaires; elle rend aussi des caillots de sang provenant de la plaie communiquant avec

les fosses nasales. Légère agitation, insomnie, céphalée, délire un peu.

6 *juin.* — Elle est envoyée le matin dans un service de spécialité et elle entre à midi à la Clinique ophtalmologique de l'Hôtel-Dieu dans le service de M. le Professeur De Lapersonne, salle Sainte-Agnès.

A son arrivée, la blessée est dans un état d'hébétude ; elle ne répond que par monosyllabes et parait inconsciente de sa situation.

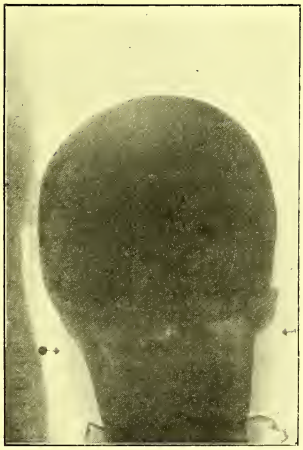

Fig. 3.

Examen. — Blessure : orifice d'entrée de la balle angle supéro-interne de l'œil droit, petit, régulier, un demi-centimètre de diamètre environ. Il se trouve au-dessus du tendon de l'orbiculaire; l'unguis semble avoir été intéressé; cela expliquerait l'issue du sang par le nez et la bouche au moment de la blessure. Bon aspect de la blessure. T. 39°3. P. 90.

O D. — Gros œdème palpébral, paupières fermées ; ecchymose de la paupière supérieure. Si on entr'ouvre les paupières on voit que le globe

oculaire est en exophtalmie; ecchymose sous-conjonctivale interne et inférieure.

Motilité. — Globe oculaire bloqué : aucun mouvement dans aucune direction.

Pupille en mydriase, reste immobile à un très fort éclairage. Se contracte si on éclaire l'œil gauche. Milieux transparents. Fond d'œil : stase très accentuée, vaisseaux très dilatés et tortueux, pas d'œdème de la papille, pas d'hémorragie.

O G. — Aspect extérieur normal. Pupille réagit paresseusement à la lumière. Pas de réflexe consensuel. Fond d'œil normal.

Traitement. — Notre ami Dantrelle, interne de service, pratique immédiatement une ponction lombaire. Le liquide est très hypertendu, très fortement teinté de sang, couleur rouge cerise.

Pansement simple de la blessure.

Deuxième ponction lombaire à 5 heures du soir. Liquide moins teinté que le matin, à peine rosé ; pas d'hypertension. T. 38°3.

7 *juin.* — Nuit très agitée; cris et plaintes. Journée assez calme. Elle ne reconnait aucune des personnes qui viennent la voir. Désorientation dans le temps et dans l'espace. T. 37°5 le matin, 37°5 le soir.

8 *juin.* — Même état, un peu plus agitée.

9 *juin.* — La malade a passé une très mauvaise nuit. Paraît se plaindre de céphalée violente. Confusion mentale.

Nous pratiquons le soir une 3e ponction lombaire : liquide très hypertendu couleur jaune clair. La malade se plaint encore pendant 10 minutes, puis redevient tout à fait calme. T. 36°8 le matin, 37°7 le soir.

10 *juin.* — Très bonne nuit, sommeil calme. Dans la journée, la blessée cause avec les autres malades de la salle. N'accuse aucune douleur, dit qu'elle est guérie et demande à rentrer chez elle. Blessure en voie de cicatrisation. T. et P. normaux.

Radiographie. — Balle dans la région occipitale droite paraissant située au-dessus de la calcarine (portion antérieure) entre la face interne du cuneus et la face externe du lobe occipital. (Fig. 2 et 3.)

11 *juin.* — Très bonne nuit. Demande à se lever. Elle se lève seule et peut marcher sans aide; elle titube, mais n'a pas de vertige ni de troubles de la démarche. Nous pouvons l'examiner complètement, car elle comprend très bien ce qu'on lui demande; réponses justes.

Examen. — Ne présente aucun antécédent particulièrement intéressant à signaler.

Appareil moteur absolument normal dans toutes ses parties sauf pour le globe oculaire droit. Rien au facial.

Réflexes. — Rotulien : diminué à droite; normal à gauche. Achilléens : exagérés. Pas de Babinski.

Sensibilité. — Rien à signaler. Trijumeau normal.

Etat mental. — Normal; un peu irritable.

Pas de troubles du langage parlé ou écrit.

Appareils du goût, de l'odorat et de l'audition : normaux.

Examen oculaire. — OD : ecchymose de la paupière supérieure. Ptosis complet; suppléance par le frontal. Œil en légère exophtalmie.

La blessée peut diriger son œil en bas et en dedans; les mouvements dans les autres directions sont impossibles.

Cornée : sensibilité normale. Pupille en mydriase moyenne, insensible à une très forte lumière, absolument immobile; réflexe consensuel. Stase en voie de régression. V = aucune perception lumineuse.

OG. — Normal. Réflexes normaux. Pas de réflexe consensuel. Fond d'œil normal. V = 0,9.

Champ visuel. — Anopsie dans le quadrant gauche inférieur; achromatopsie dans le quadrant supérieur. Champ maculaire conservé

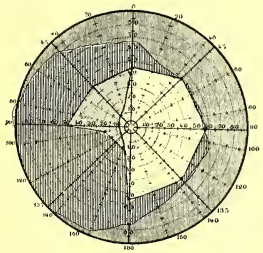

O. G.

Fig. 4.

sur 15° depuis le centre. Champ visuel en excès sur la ligne verticale et horizontale (fig. 4).

13 *juin.* — Bon état général, se lève une grande partie de la journée.

OD. — Aucune perception lumineuse.

OG. — Achromatopsie dans le quadrant supérieur. Dans le quadrant inférieur gauche, il n'existe plus qu'un scotome absolu ; dans la

zone où la perception pour le blanc a reparu, il existe une achromatopsie (fig. 5).

17 *juin* OD. — *Blessure* : petite cicatrice linéaire à direction verti-

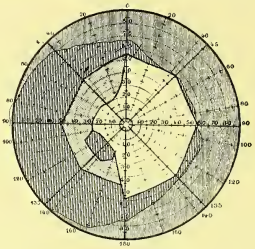

O. G.
Fig. 5.

cale, au-dessus du tendon de l'orbiculaire. Le sac lacrymal ne paraît pas avoir été intéressé.

Ecchymose de la paupière supérieure en voie de régression ; ptosis

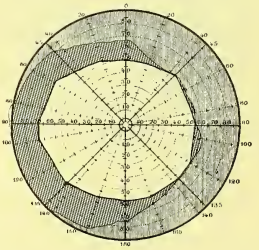

O. G.
Fig. 6.

complet. Rien au facial. La blessée peut porter aujourd'hui son œil en dehors ; mouvement du regard en haut très limité. Pupille : même état.

Fond d'œil : stase presque disparue. Papille parait normale. V = 0.

OG. — V = 1. *Champ visuel.* — Le scotome du quadrant inférieur a disparu. Pas d'hémiachromatopsie. Il n'existe plus qu'un léger rétrécissement concentrique pour le blanc et les couleurs (fig. 6).

Examen général. — Ne présente aucun trouble moteur ni sensitif, aucun trouble du langage, état mental normal. Bon état général.

19 *juin.* — La blessée quitte l'hôpital et retourne dans sa famille.

25 *juin.* — La blessée revient à la consultation.

Examen. — Très bon état général.

OD. — Ophtalmoplégie externe en voie de régression. Les mouvements d'élévation et d'abduction du globe sont en progrès. Ptosis : très léger mouvement d'élévation de la paupière supérieure. Pupille, même état. Fond : légère décoloration de la papille. V = aucune perception lumineuse.

Ce cas est intéressant à plusieurs points de vue. Il montre d'abord qu'une balle, de petit calibre, et n'ayant qu'une force vive réduite, ne détermine qu'un phénomène explosif peu accentué. En effet, la blessée n'a pas perdu connaissance sur le coup, elle n'a pas été frappée de cécité subite. L'absence de ce trouble visuel du début s'explique par le fait que la balle peu pénétrante en elle-même n'a pas abordé directement la région occipitale, mais au contraire a épuisé sa force vive en traversant la tête d'avant en arrière, avant d'arriver sur la région visuelle. La cécité aurait pu se produire, si le projectile eut été animé d'une plus grande vitesse initiale.

Mais comment peut-on expliquer la production de l'hémianopsie latérale du début. Nous ne croyons pas pouvoir en trouver l'explication dans une compression par un hématome, car l'hémianopsie n'aurait pas régressé aussi rapidement. Elle est plutôt due à un traumatisme à distance de toute la sphère visuelle droite par le choc des molécules, des unes sur les autres, dans un milieu incompressible (phénomène explosif) ainsi que nous l'avons déjà indiqué (pages 43 et 102). Il y a eu inhibition passagère de ce territoire visuel. Ce phénomène s'est fait sentir davantage dans la partie supérieure de la

sphère visuelle en raison de la direction du trajet de la balle; aussi le quadrant rétinien supérieur correspondant a-t-il mis plus de temps à retrouver sa fonction que le quadrant inférieur.

L'aspect des champs visuels montre en effet, qu'au début, cette hémianopsie latérale était constituée par un quadrant supérieur achromatopsique et un quadrant inférieur anopsique. Il est probable que si nous avions pu mesurer le champ visuel plus tôt, l'anopsie aurait été complète aussi dans le quadrant supérieur; l'évolution ultérieure a en effet montré que dans le quadrant inférieur la sensation de lumière blanche a reparu d'abord, et peu à peu sur toute la surface anopsique, l'anopsie pour les couleurs persistant encore. Enfin, en dernier lieu, la sensation colorée a reparu à son tour; la guérison de l'hémianopsie était à ce moment complète; il ne restait plus qu'un léger rétrécissement concentrique qui disparaîtra, sans doute assez rapidement.

Ce cas montre que l'hémiachromatopsie n'est qu'un échelon dans une gamme symptômatique relevant d'une même cause centrale. La perception pour le blanc reparaît d'abord; la sensation colorée revient ensuite, la perception de la couleur paraissant être l'acte le plus délicat de la cellule visuelle.

Pour *l'œil droit*, l'abolition complète de toute perception lumineuse, l'immobilité absolue de la pupille à une très forte lumière et l'absence du réflexe consensuel du côté gauche, malgré la disparition de la stase, semblent indiquer que le projectile a dû sectionner le nerf optique de ce côté; le commencement de décoloration de la papille que nous avons pu constater dans un dernier examen ne fait que confirmer la section de ce nerf par la balle; une compression de ce nerf par l'hématome intra-orbitaire ne suffirait pas à expliquer une cécité aussi absolue; quelques fibres auraient conservé leur fonction.

D'ailleurs, l'exophtalmie des premiers jours qui a presque disparu, indique que l'hématome a en grande partie régressé, — régression que montre également le retour progressif de la fonction des muscles extrinsèques.

Il est probable cependant que le releveur de la paupière supérieure ne retrouvera pas sa fonction en totalité; des lésions musculaires paraissent être la principale cause de ce ptosis, en somme persistant.

Enfin ce cas montre après bien d'autres tous les bienfaits que tous les blessés peuvent retirer de la ponction lombaire.

Pronostic. — De ce qui précède, il est facile de tirer un pronostic. On voit que l'évolution et le pronostic se confondent. L'état du champ visuel hémianopsique, quelques mois après le traumatisme, peut être considéré comme définitif. A ce moment, en effet, les causes qui n'auraient amené qu'un trouble fonctionnel sans lésion, ont disparu. Si l'hémianopsie persiste, c'est parce qu'elle correspond à des lésions destructives; l'hémianopsie reste alors permanente, définitive.

Évolution des troubles associés. — Quand le blessé sort peu à peu du coma, esquisse quelques mouvements, on peut déjà constater l'existence de troubles du côté de la motilité, une hémiplégie par exemple. Mais c'est surtout lorsqu'il a repris tout à fait connaissance et qu'un examen utile peut être fait, qu'on observe des symptômes d'origine cérébrale associés à une hémianopsie qui n'est peut-être pas encore manifeste, mais qui le deviendra un peu plus tard. Il existe cependant quelques cas où l'hémianopsie a été constatée, même au début, à l'état de symptôme unique.

On peut voir en parcourant nos observations que l'hémiplégie et les troubles moteurs en général que l'on peut cons-

tater quand le blessé commence à reprendre connaissance disparaissent assez souvent sans laisser aucune trace. Dans quelques cas, l'hémiplégie disparaît incomplètement et laisse comme reliquat une monoplégie, tantôt une paralysie faciale, ou une simple gêne dans les mouvements du bras, de la main, tantôt un léger trouble de la démarche. La constatation d'un syndrome de Weber est d'un pronostic plus mauvais (obs. Rouvillois ; obs. Guillain et Houzel) ; l'existence de ce syndrome pédonculaire semble montrer que le faisceau moteur a été directement intéressé; aussi l'hémiplégie reste-t-elle définitive.

On peut dire que les troubles de la motilité par lésions pédonculaires et sous-pédonculaires, et les troubles de la sensibilité par lésion de la partie postérieure de la couche optique, sont d'un pronostic bien plus grave que ceux constatés après blessure du lobe occipital; dans ce dernier cas il ne s'agit le plus souvent que de troubles fonctionnels du faisceau moteur ou sensitif par inhibition ou compression à distance.

Les troubles du langage parlé ou écrit, l'aphasie sensorielle, la cécité psychique, peuvent persister un temps bien plus long. On les voit toutefois avec le temps s'améliorer et même guérir. Ils tardent cependant à disparaître; cela se comprend d'ailleurs, car ces troubles relèvent presque toujours de lésions directes. Le projectile qui a déterminé l'hémianopsie par la blessure du lobe occipital a pu facilement détruire les autres centres de ce lobe ou les connexions qui unissent ce lobe au lobe pariétal, au lobule du pli courbe, etc...

Les troubles mentaux, les troubles de l'orientation dans le temps et dans l'espace, la confusion mentale s'observent surtout dans les premiers temps du traumatisme. Ils disparaissent en général complètement. Il ne faut pas oublier cepen-

dant que les hémianopsiques peuvent rester toujours affaiblis intellectuellement. Beaucoup sont des ralentis ; leurs facultés intellectuelles sont paresseuses. Nous avons pu nous-même nous en rendre compte à propos du blessé de de Lapersonne et Velter.

Enfin ils conservent souvent des troubles de la mémoire, surtout pour les faits postérieurs à leur blessure, tandis qu'en général la mémoire pour les faits antérieurs est bien conservée.

Il est difficile de donner une règle à l'évolution et au pronostic de ces troubles associés. Tout dépend du mode de blessure subi par les éléments nerveux. Une violence mécanique, une compression à distance ne causeront qu'un trouble fonctionnel transitoire; au contraire, une lésion de ces éléments par destruction première ou par compression directe et continue amènera un trouble qui restera permanent. Malheureusement, rien ne nous renseigne exactement sur l'état des éléments nerveux après le traumatisme.

Troubles oculaires associés. — En étudiant la sémeiologie des troubles associés, nous avons vu qu'il existe quelquefois des troubles pupillaires soit au début du traumatisme, soit pendant les jours qui suivent.

Ces signes pupillaires, l'inégalité, la mydriase avec conservation, diminution ou abolition des réflexes disparaissent assez rapidement. Dans le cas Guillain et Houzel, il y avait un signe d'Argyll-Robertson unilatéral qui existait encore six mois après la blessure. Il aurait été intéressant dans ce cas, de faire un nouvel examen du malade à une époque plus éloignée du traumatisme pour savoir s'il y avait eu modification ou disparition de ce signe.

On sait que l'acuité visuelle n'est pas influencée par

l'hémianopsie, car le champ maculaire est très souvent conservé. On peut cependant observer une baisse de la vision centrale, même avec absence de signes ophtalmoscopiques; c'est un cas assez fréquent, quand le champ anopsique atteint le point de fixation. Dans ce cas, il ne faut pas désespérer de voir l'acuité remonter assez rapidement. Le cas d'Inouye, (obs. 47), en est un bel exemple; il existait une hémianopsie homonyme droite atteignant le point de fixation; elle était complétée d'un scotome hémianopsique dans le quadrant supérieur gauche qui atteignait également le point de fixation. Il ne restait donc qu'un quart du champ maculaire qui fut conservé. La vision centrale qui n'était que de $\frac{6}{12}$ le 144e jour remonta jusqu'à $\frac{6}{6}$ le 176e jour après la blessure.

Le pronostic sera très réservé en présence de signes ophtalmoscopiques du fond de l'œil. On pourra observer dès les premiers jours du traumatisme une névrite optique. Cette névrite peut disparaître sans laisser de lésions persistantes; dans ce cas, l'acuité visuelle redeviendra normale, comme par exemple dans l'observation d'Ono, (obs. 43). Mais il n'en est pas toujours ainsi. Le plus souvent, la névrite optique détermine une atrophie de la papille plus ou moins complète qui entraîne une diminution considérable de l'acuité visuelle comme dans les observations de Haga, (obs. 40), et d'Inouye, (obs. 22). Dans ce dernier cas, c'est vraisemblablement la névrite optique qui avait causé le rétrécissement concentrique très prononcé du champ conservé. Dans le cas Ratimoff, la névrite optique ne s'était manifestée que deux mois après le traumatisme (suppuration).

La stase papillaire a disparu dans plusieurs cas sans influencer l'acuité visuelle, comme dans le cas de Dupuy-Dutemps et Coutela.

L'atrophie papillaire est le plus souvent d'origine névritique. Mais elle peut quelquefois apparaître sans que l'on ait constaté auparavant des signes ophtalmoscopiques du fond de l'œil. Ce cas se présente dans les hémianopsies par section d'une bandelette. Il s'agit alors d'atrophie par dégénérescence descendante.

Dans tous les cas, la constatation d'une atrophie papillaire sera un pronostic fâcheux pour l'acuité visuelle. Si, dans la suite, l'acuité se modifie, ce ne sera que pour baisser davantage.

En somme, ce qui est frappant dans l'évolution et le pronostic des hémianopsies par coup de feu, c'est l'opposition qui existe entre l'hémianopsie et ses troubles associés, entre la permanence, l'état stationnaire de celle-ci, l'amélioration et la disparition fréquente de ceux-là.

Traitement.

Nous sommes obligés de faire un aveu d'impuissance en présence des désordres causés dans l'encéphale par le passage d'un projectile. La destruction des cellules et des fibres visuelles constituent des lésions irréparables. S'il paraît y avoir quelquefois restauration naturelle du tissu nerveux, c'est que son altération n'était pas complète. *Il ne saurait y avoir un traitement de l'hémianopsie.*

Il y a cependant, dans toute blessure du crâne et de l'encéphale, des indications thérapeutiques immédiates. Sans nous étendre longuement sur ce sujet qui ne rentre pas directement dans le cadre de ce travail, nous voulons cependant en parler brièvement parce que de la thérapeutique immédiate appliquée au blessé du crâne découle souvent un pronostic

vital; parce que nous pensons que cette thérapeutique des premiers jours peut avoir une bonne influence sur la commotion cérébrale, sur le coma, sur la cécité du début et sur tous les troubles associés immédiats ou tardifs (hémiplégie, troubles du langage, etc.); enfin parce que nous voulons insister sur les bons effets de la ponction lombaire que nous avons constaté dans 2 cas à la Clinique ophtalmologique de l'Hôtel-Dieu (Obs. 34 et obs. personnelle).

Quelle est la conduite à tenir en présence d'un blessé du crâne par arme à feu? Doit-on trépaner immédiatement, préventivement, ou bien doit-on s'abstenir; doit-on explorer la plaie avec un stylet, une sonde pour rechercher la balle, ou bien doit-on s'abstenir de toute espèce d'intervention?

La question de la conduite à tenir a de tout temps donné lieu à des débats passionnés, et l'histoire de ce sujet est bien curieuse, car on voit tour à tour chaque époque se montrer abstentionniste ou interventionniste en jetant dans le débat des observations, des faits paraissant tous également décisifs. Ainsi, depuis Le Méhée et Ledran qui considéraient que la présence d'une balle à l'intérieur du crâne constituait presque un arrêt de mort, avec Larrey père et fils, ce dernier plutôt abstentionniste, avec Beck, Richter, Legouest partisans de l'exploration au stylet, avec Dupuytren qui préconisait les émissions sanguines locales, jusqu'à nos jours avec Delorme, H. Nimier, Le Dentu, Quénu, Lejars, la question du traitement des plaies du crâne a passé par des phases successives d'abstention ou d'intervention.

Nous n'avons pas l'intention de passer en revue les différents cas cliniques qui peuvent se présenter, mais nous pouvons formuler une conduite à tenir qui peut s'adresser à la généralité des cas. Cette méthode préconisée par les chirurgiens modernes a pour elle l'enseignement que les chirur-

giens japonais ont recueilli au cours de la guerre Russo-Japonaise. Ce n'est ni l'abstention absolue, l'expectative pure et simple, ni l'intervention immédiate, complète, trépanation et recherche du projectile; c'est l'intervention immédiate telle que l'entend Lejars, intervention ne voulant pas dire trépanation, mais seulement toilette de la plaie, ablation des esquilles visibles et des débris de toute sorte (cheveux, fragments de la coiffure, etc...), enfin drainage et application d'un pansement aseptique.

Cette méthode peut toujours être appliquée dans la pratique civile; les difficultés considérables que le chirurgien rencontre en temps de guerre l'empêcheront trop souvent malheureusement d'appliquer ce traitement au moins dès le début.

Les chirurgiens anglais pendant la guerre du Transvaal, partisans de l'abstention au début de la guerre, s'étaient contentés d'un pansement protecteur; ils furent bien vite obligés de changer cette manière de faire en présence des mauvais résultats obtenus.

Les Japonais et les Russes profitant aussi de l'expérience du début de la guerre enlevaient les esquilles, les cheveux, les débris de coiffure, — et on sait combien les débris de bonnets de fourrure des soldats russes étaient une cause d'infection; — en un mot, ils faisaient un nettoyage complet de la plaie. Dans les coups de feu tangentiels, les Japonais allaient plus loin; quand les trous d'entrée et de sortie de la balle étaient assez rapprochés, ils les réunissaient avec la pince coupante; ces larges ouvertures par lesquelles se produisaient des hernies du cerveau étaient, paraît-il, considérées par eux comme le meilleur moyen de prévenir les abcès du cerveau (Matignon). Jamais ils ne cherchaient à pratiquer l'extraction du projectile, à moins que celui-ci ne fut visible superficiellement et

qu'on n'eut qu'à le saisir avec une pince. Ils terminaient par un pansement aseptique.

La toilette de la plaie devra toujours être faite. Dans les coups de feu tangentiels, il faut se rendre compte des lésions de la table interne; il faut trépaner pour relever les fragments osseux affaissés vers le cerveau, cas fréquent dans ce genre de coup de feu.

Dans la pratique civile, le projectile, à cause de son pouvoir vulnérant moins élevé, reste souvent caché dans l'encéphale. Aucune tentative d'extraction ne sera faite, au moins immédiatement, soit avec un instrument mousse, soit même avec le doigt. La tentative d'extraction sera toujours plus dangereuse que ne pourra l'être le séjour de la balle elle-même.

Nous insisterons sur un mode de traitement, qui devra être employé au début du traumatisme, surtout quand le blessé est dans le coma : c'est la ponction lombaire. Elle constitue souvent un moyen de diagnostic et de pronostic. Elle est aussi un excellent moyen thérapeutique ; elle peut être curative *quo ad vitam*. En prenant certaines précautions, elle peut être répétée sans danger autant de fois qu'elle paraît utile. Elle est avec la trépanation le seul moyen de lutter contre certains signes généraux graves, et en particulier contre l'hypertension intra-crânienne; elle fera souvent disparaître complètement la céphalée atroce dont souffre souvent le blessé. Si le blessé est aveugle par compression de la sphère visuelle, la ponction lombaire en abaissant la tension pourra dans quelques cas amener le retour de la vision dans la partie anopsique du champ visuel qui ne correspond pas à des lésions destructives.

Certains auteurs (Cushing, Vincent d'Alger) préfèrent trépaner pour drainer largement et rapidement. Par contre, de nombreux auteurs, Tuffier, Rochard, Quénu (Société de

chirurgie, 1901 et 1902) ont insisté sur son incontestable valeur pour le diagnostic et pour le traitement. Quénu et Muret (Société de chirurgie, 1909) sont du même avis ; ils disent que favorisant la résorption du sang, elle empêche son action nocive sur les éléments nerveux. Chianzi (de Sienne) à réuni (1912) 36 observations; il conclut que la ponction lombaire est un moyen de diagnostic précieux et un procédé thérapeutique efficace ; elle diminue les chances d'infection.

Enfin, même si la trépanation est nécessaire, la ponction lombaire pratiquée préalablement améliore la respiration et le pouls. Elle donne rapidement une décompression favorable. Dans quelques cas, elle a pu faire déceler de bonne heure une infection commençante, toujours à redouter dans les traumatismes crâniens.

Il faut savoir cependant qu'elle peut être dangereuse dans les grandes hypertensions cérébrales et dans les blessures du crâne avec symptômes d'hémorragie persistante ; on devra dans ces cas pratiquer préalablement une crâniectomie décompressive.

Après l'intervention immédiate (toilette de la plaie, ablation des esquilles, etc.), après les ponctions lombaires répétées, il n'y a plus qu'à laisser le blessé dans le repos le plus absolu et à rester dans l'expectative. Plus tard, quand le blessé ira beaucoup mieux, une radiographie devra être prise afin d'être fixé sur la présence ou l'absence d'un ou de plusieurs projectiles à l'intérieur du crâne.

Le blessé est maintenant guéri avec un reliquat définitif de symptômes cérébraux (hémianopsie, hémiplégie, etc.) ; son encéphale contient un projectile ou des débris de projectiles. Quelle conduite, le chirurgien doit-il tenir à cet égard? L'abstention pure et simple est encore la meilleure thérapeutique. Dans la grande généralité des cas, un projectile peut rester

impunément dans le crâne un temps indéfini ; la substance cérébrale est remarquablement tolérante pour les projectiles, surtout pour les projectiles de guerre modernes. Une balle ne traduit presque jamais sa présence par un désordre spécial : elle s'enkyste. Quelquefois, obéissant à l'action de la pesanteur, elle peut se déplacer lentement, sans amener fatalement des troubles particuliers.

Le blessé devra être tranquillisé sur le fait qu'une balle est logée dans son encéphale, car c'est une idée très répandue dans le public, qu'une balle non extraite est une balle dangereuse ; aussi le blessé réclamera-t-il quelquefois l'extraction du projectile. Le chirurgien aura à lutter contre ce désir.

MM. Curtillet et Lombard (1) ont publié 6 cas, graves ou mortels, d'intoxication saturnine, provoqués par des balles de plomb incluses dans les tissus. Bien que dans les 6 observations publiées par ces auteurs, il s'agisse de plomb de chasse dont la surface toxique est plus grande, à poids égal, que dans les balles simples, M. Reclus (2) pense qu'il ne faut pas se laisser impressionner par des observations aussi peu nombreuses et dont la plupart sont discutables. Elles constituent donc une alarme inutile et dont le chirurgien ne devra tenir aucun compte. La formule de Tavel reste toujours vraie : « Moins on fait, mieux on fait ».

Quelquefois cependant le projectile traduit sa présence par de la céphalée. Si elle est persistante et qu'elle ne cède pas à la ponction lombaire, on sera autorisé à intervenir ; mais on le sera surtout sous la menace d'accidents infectieux. Il faut savoir cependant que l'extraction du projectile ne met pas toujours d'une manière absolue à l'abri de ces accidents.

(1) *Lyon chirurgical*, 1er avril 1912.
(2) Reclus. Du traitement des blessures par balles de revolver et de fusil de guerre. *Presse médicale*, 19 mars 1913.

Dans tous les cas, cette intervention ne sera pratiquée qu'après radiographie précise suivant la méthode de Contremoulins, et sous la réserve que l'acte chirurgical pourra avoir lieu sans provoquer dans le tissu nerveux des désordres immédiats ou éloignés.

Nous ne parlerons pas du traitement de toutes les complications des blessures du crâne par coup de feu, les hernies et les abcès du cerveau, les cals défectueux et les cicatrices vicieuses, etc., ceci ne fait pas partie du sujet que nous traitons.

En *résumé*, une intervention fera peut-être rétrocéder un trouble visuel si celui-ci est dû à une compression quelconque. Le traitement n'aura aucun effet, si l'hémianopsie est due à des lésions destructives, ce qui est d'ailleurs à peu près la règle. Dans ce cas, l'hémianopsie restera définitive, quoi qu'on fasse.

CHAPITRE V

LES HÉMIANOPSIES PAR COUP DE FEU ET LES LOCALISATIONS VISUELLES

Presque chaque fois qu'un trouble hémianopsique a été constaté à la suite d'une blessure du crâne par arme à feu, les observateurs ont essayé d'en tirer un enseignement pour les localisations visuelles. Pour chercher à connaître sur quelle partie de la voie ou de la sphère visuelle siégeait la lésion qui avait entraîné le trouble hémianopsique, plusieurs moyens ont été employés.

Radiographie. — Quand le projectile s'était arrêté dans l'encéphale, quelques observateurs ont, d'après le siège de la balle que montrait la radiographie, essayé de localiser la lésion. Nous pensons que le siège d'un projectile, même bien établi — ce qui est loin d'être toujours le cas — ne saurait indiquer exactement quelle est la partie de l'encéphale qui a été atteinte.

Dans le cas où le projectile reste inclus à l'intérieur du crâne, le trajet qu'il a déterminé est très souvent dévié; par conséquent, les lésions ne se trouvent pas forcément localisées

sur une ligne droite menée de l'orifice d'entrée de la balle au point qu'elle occupe dans le crâne. D'autre part, si le noyau du projectile ou sa cuirasse ont éclaté, la radiographie montrera plusieurs corps métalliques différemment situés. Quel est celui qui a causé la lésion de l'hémianopsie? Il serait bien difficile de le dire. Nous croyons donc que cette méthode pour le diagnostic du siège de la lésion ne peut donner que des résultats nullement probants et le plus souvent erronés.

L'intervention chirurgicale. — Si le chirurgien est amené à trépaner le blessé, il pourra quelquefois faire des constatations intéressantes. Il pourra voir, par exemple, si les lésions siègent dans la partie antérieure ou postérieure du lobe occipital, si la calcarine est intéressée, si le trajet de la balle passe au-dessus ou au-dessous de cette scissure. Mais les lésions qu'il pourra constater par ce moyen ne seront que les lésions minima. Cette méthode ne saurait faire connaître les lésions histologiques qui peuvent exister soit autour du trajet du projectile, soit à distance, dans un tissu qui peut paraître normal macroscopiquement.

Autopsie avec simple examen macroscopique. — Ce moyen possède sur le précédent l'avantage d'un examen prolongé, plus soigneux, plus détaillé. Le cerveau peut être coupé; par conséquent, le trajet de la balle peut être reconstitué d'une manière très exacte. On pourra reconnaître les hémorragies anciennes. Par ce moyen, on pourra localiser exactement toutes les lésions visibles. Cette méthode donne des renseignements utiles et quelquefois décisifs (obs. 23, Christiansen).

Autopsie suivie de coupes anatomo-pathologiques en série. — C'est la méthode de choix; mais les circonstances qui permettent de l'employer sont évidemment très rares. Nous croyons qu'elle n'a été mise en pratique qu'une seule fois à la suite d'hémianopsie par coup de feu (obs. 32, examen de

Monbrun). Elle donne le maximum de certitude pour affirmer la localisation des lésions.

Reconstitution sur le vivant du trajet du projectile. — Bishop, Harman et Bradburne ont essayé de reconstituer le trajet de la balle. Les recherches d'Inouye présentent un plus gros intérêt, car elles reposent sur des bases scientifiques. Cet auteur reconstitue le trajet du projectile au moyen d'un système de coordonnées à 3 axes; il reporte ses mensurations sur un modèle moyen de tête de Japonais. Bien que sa méthode soit sujette à de nombreuses critiques, nous pensons que les résultats qu'il a obtenus par ce moyen sont suffisamment exacts pour qu'il soit permis de tirer de ses recherches un enseignement utile. D'ailleurs, il est à retenir que les blessés japonais qu'il a mensurés, avaient été blessés par des projectiles de petit calibre et d'une grande puissance vulnérante; on est donc autorisé à penser que le trajet n'était pas dévié et suivait exactement une ligne droite menée de l'orifice d'entrée à l'orifice de sortie du projectile. Le lecteur trouvera à la fin de chaque observation des blessés japonais les conclusions des mensurations crânio-coordinométriques d'Inouye.

L'étude des hémianopsies par coup de feu, et spécialement des hémianopsies en quadrant, des hémianopsies inférieures et des scotomes hémianopsiques, nous a paru particulièrement instructive pour servir à élucider certains points encore contestés touchant les localisations visuelles. Nous considérons qu'une blessure du crâne et de l'encéphale suivie d'un examen complet du blessé, doit être tenue pour une véritable expérience de vivisection.

Le mécanisme spécial de ces hémianopsies, de l'hémianopsie inférieure surtout, constitue le meilleur critérium de quelques.

unes des propositions que nous avons l'intention de démontrer. L'étude de ce mécanisme que nous avons déjà faite, nous dispense de nous étendre ici dans une longue argumentation; nous prions le lecteur de s'y reporter.

1° La projection des quadrants rétiniens au niveau des radiations optiques et de l'écorce cérébrale.

Les observations suivantes d'hémianopsies en quadrant confirment cette théorie, que combat Monakow, mais dont Henschen s'est fait le plus ardent défenseur. Parmi ces observations, les cas de Ono et d'Inouye paraissent être les plus probants à cause des mensurations crânio-coordinométriques de ce dernier auteur : obs. 30 (Wallgreen, cité par Henschen); obs. 33 (Ono, in Inouye, cas 16); obs. 34 (Ono, in Inouye, cas 15); obs. 35 (Ono, in Inouye, cas 13); obs. 36 (Ono, in Inouye, cas 14); obs. 37 (Inouye, cas 12); obs. 47 (Inouye, cas 19, hémianopsie homonyme droite avec scotome hémianopsique dans le quadrant supérieur gauche); obs. 48 (Henschen, hémianopsie homonyme droite avec scotome hémianopsique dans le quadrant supérieur gauche).

Dans tous ces cas, on put constater une hémianopsie en quadrant supérieur ou inférieur, suivant que la partie inférieure ou supérieure des radiations optiques ou de la sphère visuelle avait été lésée par le projectile. Le cas de Dupuy-Dutemps et Coutela (obs. 32), étudié par Monbrun (examen anatomo-pathologique) dans sa thèse, confirme également la doctrine de la projection. Les cas de de Lapersonne et Velter (obs. 31), de Van Duyse (obs. 53) et de Gaelezowski (obs. 29), ne permettent pas de se prononcer nettement, mais ne sont pas contre cette théorie.

Les hémianopsies inférieures sont encore plus démonstratives que les hémianopsies en quadrant. L'hémianopsie inférieure a été observée à la suite de coups de feu ayant frappé le crâne transversalement et ayant intéressé la portion antérieure et supérieure des radiations optiques dans chaque hémisphère : obs. 42 (Ono, in Inouye, cas 9); obs. 43 (Ono, in Inouye, cas 10). On l'observe également si le projectile intéresse la partie située au-dessus des deux calcarines, les deux cunei : obs. 45 (Critchett); obs. 38 (Makins et Fisher, cas de 67, in Makins); obs. 39 (Makins et Fisher, cas 66 in Makins); obs. 40 (Haga, in Inouye, cas 6); obs. 41 (Ono, in Inouye, cas 8; moins probant). Dans un coup de feu longitudinal et presque vertical, le projectile pénètre dans la région du lambda et ressort à l'inion; les deux cunei sont lésés ; on constate une hémianopsie inférieure (avec scotome central) : obs. 46 (Oka, in Inouye, cas 7). Les deux cunei sont lésés par un projectile qui frappe transversalement l'occiput au dessus de l'inion : obs. 44 (Maruo et Inouye, in Inouye, cas 5, hémianopsie inférieure), obs. 49 (Inouye, cas 17, grand scotome hémianopsique inférieur portant sur les deux quadrants).

En résumé, tous les cas d'hémianopsie inférieure par coup de feu confirment la théorie de la projection des quadrants.

Nous apportons un autre argument que nous considérons comme décisif. En étudiant le mécanisme de l'hémianopsie horizontale, nous avons montré que si on n'avait jamais observé l'hémianopsie horizontale supérieure par coup de feu c'est parce que la partie inférieure des radiations optiques ou de la calcarine ne peut pas être lésée de chaque côté en même temps, sans que le cervelet soit traversé par le projectile et sans que le blessé succombe de ce fait presque fatalement. Une telle explication s'appuyait sur la doctrine de la projec-

tion des quadrants, que nous tenions à ce moment pour démontrée. Si nous admettons un instant que cette doctrine soit fausse, il est à notre avis impossible d'expliquer d'une part la fréquence relativement très grande de l'hémianopsie inférieure et, d'autre part l'absence complète d'hémianopsie supérieure. La raison d'une telle différence n'est pas dans le hasard; le hasard n'est pas une explication. D'ailleurs, nous avons montré précédemment que dans les coups de feu portant sur les deux cunei, c'est toujours l'hémianopsie inférieure qui a été constatée et jamais l'hémianopsie supérieure.

Nous concluons : l'absence de l'hémianopsie supérieure, démontre que la partie inférieure des deux radiations et des deux calcarines (zone dangereuse) correspond aux deux quadrants inférieurs des rétines; la fréquence de l'hémianopsie inférieure démontre que la partie supérieure des deux radiations et des deux calcarines (zone tolérante) correspond aux deux quadrants supérieurs des rétines.

Cette doctrine est elle exacte pour l'écorce. — Le projectile peut léser le cuneus jusque dans la portion qui touche la calcarine. En effet, comme nous l'avons montré, le trajet de la balle est entouré d'une zone de tissu nerveux contusionné; la lésion s'étend en réalité au delà de ce qui paraît lésé macroscopiquement. Il faut donc admettre que, dans certaines blessures du cuneus, il y a non seulement lésion des radiations dans leur partie la plus reculée, c'est-à-dire à l'endroit où elles émanent de l'écorce visuelle, mais encore qu'il y a en même temps lésion de cette écorce, c'est-à-dire de la lèvre supérieure de la calcarine. Il est donc absolument évident que dans les coups feu se rapprochant des lèvres des calcarines, les lésions sont à la fois corticales et sous-corticales. Ceci prouve que la doctrine de la projection des quadrants rétiniens est exacte pour les radiations jusqu'à

leur naissance de l'écorce. Cette doctrine est-elle exacte pour l'écorce elle-même? On voit, d'après ce qui précède qu'il ne saurait y avoir de lésion purement corticale par projectile; nous ne pouvons donc apporter un argument tiré du trajet de la balle. Mais la distribution des fibres des radiations sur les lèvres de la scissure calcarine permet de penser que la lèvre supérieure correspond au quadrant supérieur et la lèvre inférieure au quadrant inférieur de la rétine. Le fond de cette scissure correspondrait à la ligne horizontale du champ visuel; c'est ce que montre nettement le cas Eggers, de Henschen (1).

Le paragraphe suivant apportera un argument de plus à la doctrine de la projection des quadrants.

2° Les radiations optiques sont-elles constituées par un faisceau unique?

Les cas traumatiques, par balle, d'hémianopsies en quadrant et d'hémianopsies inférieures montrent d'une manière évidente que les radiations optiques ne peuvent pas être constituées par un faisceau unique. En effet, quand on sait les lésions brutales et complexes que déterminent les projectiles dans la substance cérébrale, comment pourrait-on expliquer la limite horizontale si nette d'un champ visuel d'hémianopsie en quadrant, si l'on admet que les radiations optiques conduisant les impressions visuelles des deux quadrants latéraux sont formées d'un seul faisceau. On est obligé d'admettre que, si un projectile en traversant les radiations, détruit seulement les fibres qui se rendent à un seul quadrant c'est

(1) Henschen. — La projection de la rétine sur la corticalité calcarine. *Semaine médicale*, 22 avril 1903.

parce qu'il y a dans les radiations un faisceau supérieur et un faisceau inférieur, séparés par un espace neutre où il n'y a pas de fibres visuelles, espace qui protège le faisceau correspondant au quadrant dans lequel la vision est conservée.

Les cas d'hémianopsies inférieures sont encore plus démonstratifs. La ligne horizontale du champ visuel, limitant les quadrants inférieurs anopsiques et les quadrants supérieurs conservés, montre que les radiations ont été, *dans chaque lobe occipital*, exactement hémi-sectionnées. Si les radiations étaient constituées par un seul faisceau, un projectile ne saurait produire en les traversant, une hémi-section aussi nette et aussi symétrique.

Il faut donc admettre que dans le cas d'hémianopsie inférieure le projectile a sectionné les faisceaux supérieurs droit et gauche, indépendants et bien isolés des faisceaux inférieurs qui ont, de ce fait, été respectés.

La séparation des deux faisceaux n'est donc pas seulement physiologique, elle est aussi anatomique. C'est là une preuve nouvelle et des plus importantes pour la doctrine de la projection des quadrants.

Comme l'hémianopsie inférieure et l'hémianopsie en quadrant ont été observées à la suite de blessures portant, soit dans la région antérieure des radiations soit sur le cuneus, il faut en conclure que cette division des radiations en deux faisceaux, isolés anatomiquement, existe sur toute leur longueur, depuis la région du corps genouillé externe jusqu'à la partie postérieure des calcarines.

Il nous est donc impossible d'accepter les idées de Henschen au sujet de l'étendue en hauteur des radiations visuelles. Cet auteur leur donne une hauteur totale de *1 centimètre* et les situe sur la partie externe de la corne ventriculaire et

dans la partie inférieure des radiations pariétales de Gratiolet. On comprend qu'un projectile pour si petit que fut son calibre sectionnerait dans chaque cas *en totalité* un faisceau qui n'occuperait pas en hauteur un espace plus étendu. S'il en était ainsi, on n'observerait sans doute jamais l'hémianopsie en quadrant ou l'hémianopsie inférieure par blessure des radiations. Il est probable que les radiations optiques *visuelles* sont, comme nous l'avons dit, divisées en deux faisceaux bien isolés : le faisceau supérieur venant de la lèvre supérieure de la calcarine chemine à la face supérieure de la corne ventriculaire; le faisceau inférieur venant de la lèvre inférieure de la calcarine chemine à la face inférieure de la corne ventriculaire. Entre ces faisceaux de fibres visuelles véritables, il y a sur la paroi externe du ventricule d'autres fibres, mais qui n'ont aucun rôle visuel.

3° Le centre maculaire.

Monakow, Bernheimer, Verli nient l'existence d'un centre maculaire. Nous pensons qu'il est inutile d'engager de nouvelles discussions sur une question qui nous paraît tranchée à l'heure actuelle : *il y a un centre maculaire.* Les impressions visuelles reçues par la macula et conduites par le faisceau maculaire jusqu'au corps genouillé externe, ne vont pas à partir de ce ganglion se disperser en des points différents de l'écorce cérébrale, de manière à constituer des centres maculaires multiples, *une macula mobile.* Il y a dans l'écorce occipitale une région peu étendue et bien circonscrite où la macula vient se projeter : *c'est le centre maculaire.*

La question de la situation de ce centre est plus controversée. D'après le cas de Fœrster (1890), dont l'examen ana-

tomo-pathologique fut fait par Sachs, Henschen conclut que la macula se projette sur la partie antérieure de la scissure calcarine. Le cas de Laqueur (1899, examen anatomo-pathologique fait par Schmidt) témoignerait au contraire pour une localisation à la partie postérieure de cette scissure; mais Henschen critique le cas de Laqueur et pense que les résultats de l'examen ont été mal interprétés.

Henschen (*Le centre cortical de la vision*, 1900) conclut que le centre maculaire doit se trouver dans la partie la plus antérieure de la scissure calcarine. Le cas de Küstermann serait au moins, d'après Henschen, également favorable à une localisation antérieure.

On est donc à peu près d'accord aujourd'hui pour placer ce centre sur l'écorce de la calcarine; mais tandis que les uns le placent en avant, les autres le placent en arrière. Quelques observations d'hémianopsies par coup de feu sont particulièrement intéressantes pour solutionner cette question.

Le cas de Christiansen s'oppose absolument à une localisation antérieure (1). En effet, cet auteur put constater à l'autopsie de son blessé que toute la partie antérieure des deux calcarines avait été complètement détruite par le projectile; cependant, ce blessé avait conservé jusqu'à sa mort une vision égale à l'unité; le champ maculaire s'était toujours montré respecté dans sa totalité à chaque mensuration du champ visuel (obs. 23).

T. Inouye, d'après quelques cas recueillis au cours de la guerre Russo-japonaise, pense que la macula doit se projeter sur la partie postérieure de la scissure calcarine et plus spécialement sur le gyrus lingual dans sa partie postérieure, pôle occipital excepté. Cependant, cet auteur pense que, bien

(1) Le cas Dupuy-Dutemps et Coutela s'y oppose également, in Thèse Monbrun, Paris 1914.

que la macula ait sa projection principale à cet endroit, d'autres parties de l'écorce ont dans cette projection un rôle accessoire, rôle qui ne devient évident que lorsque le centre maculaire principal a été lésé. Il croit donc que quelques fibres maculaires vont se distribuer dans sa « *parasphère* », ou sphère visuelle accessoire (pré-cuneus, face inférieure et face externe du lobe occipital, gyrus angulaire, etc.)

La guerre Russo-Japonaise a en effet fourni quelques cas qui paraîtraient absolument probants pour une localisation postérieure du centre maculaire, si on ne pouvait faire à ces cas l'objection qu'ils n'ont pas été suivis d'autopsie. Cependant même en ne tenant pas compte des mensurations crânio-coordinométriques d'Inouye qui nous paraissent être cependant de très grande valeur une reconstitution simplement imaginaire du trajet du projectile montre que, dans ces cas, si la scissure calcarine a été intéressée quelque part, elle l'a été dans sa partie postérieure.

Par exemple, dans l'obs. 46 [Oka, in Inouye, cas 7 (Nambu)], on constata une hémianopsie inférieure avec scotome central ; la balle avait pénétré par la région du lambda et était ressortie à l'inion. Il tombe sous le sens que, dans ce cas, la balle a lésé la partie supérieure, et *surtout la partie postérieure* des sphères visuelles.

Les cas suivants de scotomes hémianopsiques paraissent être aussi probants que le cas précédent pour une projection maculaire postérieure : obs. 49 (Inouye, cas 17) ; obs. 50 (Inouye et Ono, cas 18) ; obs. 51 (Inouye, cas 20) ; obs. 47 (Inouye, cas 19). Dans tous ces cas, il semble que le scotome qui touche le point de fixation soit d'autant plus petit que la blessure est plus postérieure. Inouye fait d'ailleurs remarquer que plus la lésion de la sphère visuelle est profonde, plus le scotome prend d'extension du centre vers la périphérie :

obs. 51 (Inouye, cas 20); obs. 47 (Inouye, cas 19); obs. 46 (Oka, in Inouye, cas 7); obs 50 (Inouye et Ono, cas 18); obs. 49 (Inouye, cas 17); obs. 44 (Maruo et Inouye, cas 5). D'autre part, la projection semble plus nette pour les parties centrales du champ visuel que pour sa périphérie; les limites d'un scotome sont d'autant plus nettes que le scotome est plus central.

Ces constatations donnent le droit de penser que le centre maculaire est situé à la partie postérieure de la scissure calcarine; elles montreraient en même temps que le champ visuel périphérique est localisé à la partie antérieure de cette scissure. Cependant certaines observations de rétrécissements concentriques montrent que ce rétrécissement même très accusé et permanent peut se produire sans qu'il y ait de lésions typiques des radiations optiques ou des sphères visuelles (in T. Inouye, *loc. cit.* page 82).

Nous conclurons en disant : il y a un centre maculaire. La macula ne se projette pas sur la portion antérieure de la scissure calcarine. Le centre maculaire est localisé à la partie postérieure de cette scissure. Nous expliquerons dans le paragraphe suivant comment nous comprenons cette localisation.

Le plus grand nombre des cas laisserait supposer que de son centre à sa périphérie, le champ visuel s'ordonnerait sur l'écorce des scissures calcarines, en allant de la partie postérieure à la partie antérieure de ces scissures.

4° De la représentation maculaire multiple.

Dans le plus grand nombre des cas d'hémianopsie latérale homonyme, on peut constater que le champ maculaire est entièrement respecté; pour expliquer cette conservation du

champ maculaire, des explications différentes ont été données par les auteurs (Fœrster; Monakow; Bernheimer; Wilbrand; Wilbrand et Sänger). Deux hypothèses sont particulièrement intéressantes. L'une, repose sur l'existence des fibres bifurquées qui ont été vues par Ramon y Cajal dans le chiasma de l'embryon du chat et qui auraient été observés également chez l'homme par Bernheimer; ces fibres seraient, d'après ce dernier auteur, des fibres maculaires qui mettraient en connexion chaque cône avec les deux sphères visuelles. L'autre hypothèse est celle de Wilbrand, hypothèse reprise par Wilbrand et Sänger.

Il y aurait dans les régions maculaires et périmaculaires des fibres directes et des fibres croisées qui se mélangeraient entre elles en se disséminant dans toute l'étendue de ces zones rétiniennes. De cette manière, le champ maculaire serait, dans sa totalité, entièrement représenté dans chaque lobe occipital. Dans une hémianopsie latérale homonyme avec conservation du champ maculaire il n'y a donc, si l'on accepte cette explication, que la moitié des cônes qui a conservé sa fonction, mais comme les cônes aveugles alternent avec les cônes qui ont conservé leurs connexions avec le cortex, le champ maculaire paraît intact dans toute sa superficie. La clinique semble vérifier cette hypothèse d'alternance. Les observateurs ont plusieurs fois constaté que des blessés hémianopsiques dont l'acuité était normale, se fatiguaient très vite quand ils fixaient, soit des caractères d'écriture, soit le point central du périmètre : Johansson et Frœderstrom, (obs. 5), surtout, ont insisté sur ce fait. On peut admettre que cette fatigue rapide de fixation est due à la diminution des éléments percepteurs.

Dans quelques cas d'hémianopsie latérale homonyme, la limite verticale entre le champ aveugle et conservé coupe le

point de fixation. Dans deux cas, le champ visuel présente cet aspect : obs. 27 (Limbeck); obs. 28 (Coutela et Velter); mais on peut aussi le constater dans l'hémianopsie en quadrant (voir nos champs visuels).

Wilbrand explique l'hémi-section du champ maculaire dans l'hémianopsie latérale homonyme par l'absence, dans ces cas, de la double représentation maculaire. Il y aurait donc des différences individuelles.

M. Rochon-Duvigneaud considère les cas d'hémianopsie latérale homonyme intéressant le champ maculaire, comme un fait de perfectionnement incomplet de l'appareil de la vision centrale.

Nous nous rallions nous-même à ces idées en les complétant. Nous formulerons l'hypothèse suivante :

1° Dans un premier stade du perfectionnement de la vision centrale, *la macula se projette sur les radiations et sur l'écorce visuelle de la même manière que les quadrants rétiniens*; *elle fait intégralement partie de ces quadrants*. Par exemple, si la lèvre supérieure gauche de la calcarine est lésée dans sa partie postérieure, il y aura une anopsie dans le quadrant inférieur droit du champ maculaire : obs. 36 (Ono, in Inouye, cas 14). L'obs. 35 (Ono, in Inouye, cas 13) montre le même fait avec un champ visuel différent. Si les lèvres supérieure et inférieure de la calcarine sont lésées dans leur partie postérieure dans un seul lobe occipital, on aura une anopsie dans la moitié maculaire homolatérale correspondante : obs. 27 (Limbeck); obs. 28 (Coutela et Velter). S'il y a en plus une lésion portant sur une lèvre calcarine (partie postérieure) dans l'autre hémisphère, on constatera une disparition des trois quarts du champ maculaire : obs. 47 (Inouye, cas 19). Si la lèvre supérieure des *deux* calcarines (partie postérieure) est lésée, cette lésion entraînera une anopsie dans les deux quadrants infé-

rieurs du champ maculaire : obs. 43 (Ono, in Inouye, cas 10); obs. 49 (Inouye, cas 17); obs. 50 (Inouye et Ono, cas 18).

2° Dans un stade plus avancé, la macula est représentée en totalité dans chaque lobe occipital. C'est le cas le plus fréquemment observé. Nous avons résumé les explications qu'on a données à ce sujet. Comment se ferait cette représentation? Nous pensons que lorsque le perfectionnement de l'appareil nerveux de la vision centrale a atteint son plus haut degré, chaque lèvre calcarine dans sa partie postérieure doit représenter la macula dans sa totalité. *C'est la quadruple représentation maculaire*. S'il n'en était pas ainsi, au moins dans quelques cas, il serait difficile d'expliquer la conservation du champ maculaire dans certaines hémianopsies inférieures. Une représentation aussi riche expliquerait peut-être la conservation du point de fixation dans les hémianopsies avec disparition de trois quadrants (avec lésion postérieure) (obs. 37 et 48) et dans quelques hémianopsies doubles; il suffirait qu'un petit îlot fut conservé à la partie postérieure d'une seule lèvre des calcarines pour que le champ maculaire reste intact. Quelques considérations sur le « champ visuel en excès », feront mieux comprendre cette quadruple représentation maculaire.

5° Le champ visuel en excès.

Dans l'hémianopsie latérale homonyme on constate assez souvent que la ligne qui sépare le champ aveugle et le champ conservé n'est pas exactement verticale; elle s'infléchit peu à peu, du côté anopsique en haut comme en bas, depuis la périphérie jusqu'au centre, de manière à laisser une bande étroite le plus souvent triangulaire, dans laquelle la vision est conservée; c'est le « champ visuel en excès » de Wilbrand. Cet

auteur explique ce fait comme il explique la conservation du champ maculaire dans l'hémianopsie. Il admet l'existence de fibres directes et de fibres croisées qui se mélangent entre elles et vont se distribuer à des régions de la rétine voisine du méridien vertical.

De nombreux champs visuels d'hémianopsies en quadrant et d'hémianopsies inférieures, figurés plus loin, montrent que le « champ visuel en excès » de Wilbrand existe aussi sur la ligne horizontale. Ce champ en excès horizontal est dû très probablement à l'intrication et au mélange sur le méridien horizontal de la rétine de fibres issues du faisceau supérieur et du faisceau inférieur des radiations optiques.

Wilbrand et Sänger, pour expliquer la double représentation maculaire, considèrent que le champ maculaire fait partie de leur champ visuel en excès vertical. Si nous appliquons maintenant le raisonnement de ces auteurs à la région maculaire et au champ en excès horizontal, nous voyons que le champ maculaire fait aussi partie du champ visuel en excès horizontal. De ce fait, la macula recevra, *sur toute son étendue*, l'innervation de chacune des quatre lèvres calcarines (partie postérieure). Il y aura donc une quadruple représentation maculaire grâce à l'alternance, sur les cônes de la macula, des fibres issues de la partie postérieure de chacune des quatre lèvres calcarines. C'est le stade de perfectionnement complet.

Dans un stade incomplet, il n'y a pas de champ visuel en excès; dans ce cas-là, la macula n'a qu'une représentation simple, ainsi que nous l'avons montré précédemment.

Nous pensons que cette hypothèse des variations de connexions de la macula avec le cortex, inspirée de la doctrine de Lamarck, est la seule explication que l'on puisse donner des aspects différents que présentent certains champs maculaires.

OBSERVATIONS

I. — Hémianopsies latérales homonymes.

Hémianopsies latérales homonymes droites.

Obs. 1. — Keen et Thompson, in *Transact. of the Amer. Ophtalm. Society*, t. VIII, p. 122. 1871 et in *Med. and Surg. history of the war of the rebellion, Surg.* vol. First part, p. 207.

Blessure de la guerre de Sécession (1862). — *Plaie pénétrante de la partie postérieure du crâne par balle conique de fusil de guerre. Hémianopsie latérale homonyme droite. Hémiplégie droite. Amnésie partielle. Hernie du cerveau.*

1862. — Le soldat Patrick Hugues du 4e Volontaires de New-York, fut blessé à la bataille d'Antiétam le 17 *septembre* 1862. D'après le rapport de J H. Bruiton, chirurgien, ce soldat a reçu à la partie postérieure du crâne une balle conique de mousquet qui lui a fait une blessure de sortie de grande étendue Il ne perdit pas complètement connaissance au moment de la blessure. Il fut atteint d'hémiplégie droite et d'amnésie partielle. Commencement de hernie cérébrale. Le blessé se plaignait de troubles visuels. Guérison.

1869. — Il présentait sur le crâne une large perte de substance de 2 pouces de large et de 3 pouces de longueur. Cette large dépression était recouverte par les téguments du crâne. On sentait les pulsations cérébrales. Troubles visuels.

20 *décembre* 1870. — Le blessé fut examiné par W. Keen et W. Thompson de Philadelphie.

Examen. — D'après les rapports d'hôpital on sait qu'il avait reçu une balle qui était entrée à la partie postérieure du pariétal droit et était sortie au point le plus haut du pariétal gauche; la blessure de sortie était très large.

Le blessé est guéri, malgré un commencement de hernie cérébrale. Persistance d'une grande lacune osseuse, du trou de sortie, et d'un petit enfoncement au trou d'entrée. Disparition presque complète de l'hémiplégie droite et de l'amnésie partielle.

Hémianopsie latérale homonyme droite, sans lésion ophtalmoscopique.

Obs. 2. — Martial, in Thèse Martial. *De l'hémiplégie traumatique*. Paris, 1900.

Blessure par accident. — *Plaie pénétrante du rebord inférieur de l'orbite droite par balle de revolver. Hémianopsie latérale homonyme droite améliorée. Hémiplégie gauche.*

Observation résumée. — Le 11 *juillet* 1895, une fillette alors âgée de 7 ans et demi, reçut un coup de revolver tiré par mégarde. Le point d'entrée de la balle siégeait exactement au niveau du rebord inférieur de l'orbite droite, sur une ligne verticale passant par le trou sous-orbitaire. Il y avait une incrustation de grains de poudre dans la peau. Il y eut dès le début de l'accident un gonflement énorme, mais un écoulement sanguin très minime. Une heure ou deux après, elle rendit du sang noir par la bouche. Elle ne semble pas avoir eu aucune perte de connaissance, sauf une courte syncope. Elle répondait bien aux questions. Pouls, 144. Il y avait une ecchymose sous-conjonctivale considérable, qui aurait duré près de 3 mois. Comme elle était tenue au lit, ce fut au bout de 15 jours seulement que l'on reconnut que l'enfant ne se servait pas de la main gauche et traînait la jambe gauche assez pour rendre la marche difficile. Actuellement, les mouvements de la jambe gauche sont bien revenus, elle peut sauter et se tenir sur le pied malade, même les yeux fermés. Les réflexes rotuliens étaient normaux, ceux du poignet également; la langue n'était pas déviée, la parole non troublée, la déglutition normale La malade est très intelligente et n'offre rien de particulier au point de vue psychique. Il n'y a jamais eu d'altération du sens musculaire. La sensibilité à la piqûre et à la température est conservée.

Champ visuel (25 *novembre* 1895). — Hémianopsie latérale homonyme droite typique.

L'état de la pupille n'est pas indiqué. On ne donne pas l'état de la vision centrale.

Mars 1896. — Le champ visuel s'est considérablement agrandi dans les quadrants inférieurs anopsiques.

Obs. 3. — Bishop Harman et A. Bradburne, in *The Lancet*, 16 mai 1903, p. 136.

Blessure par balle perdue. (Mauser ou Lee Metford). Orifice d'entrée : pariétal gauche ; orifice de sortie : occipital. Hémianopsie latérale homonyme droite. Rétrécissement concentrique du champ conservé de l'œil gauche. Hémiplégie droite.

Le 10 *décembre* 1901, un soldat anglais fut atteint pendant son sommeil par une balle perdue (balle Mauser ou Lee Metfort). Le blessé resta sans connaissance pendant une quinzaine de jours. Il présentait : 1° une cicatrice d'entrée sur le pariétal gauche correspondant à un point situé sur la circonvolution pariétale ascendante, juste derrière le sillon prérolandique à hauteur du sillon intermédiaire aux 1re et 2e circonvolutions frontales ; 2° une cicatrice de sortie sur l'occipital, au niveau de la scissure calcarine. Lorsque le blessé reprit connaissance, il était paralysé du côté droit et ne *pouvait voir les objets situés sur sa droite.*

En février 1902, il ne restait plus qu'une certaine faiblesse du bras droit avec exagération des réflexes extenseurs et une certaine flaccidité de la force. La parole n'était pas toujours nette et parfois il y avait perte du mot propre.

Vision : V = 1 pour chaque œil.

Champ visuel. — La moitié droite des champs visuels était supprimée, mais de plus pour l'œil gauche la moitié externe conservée était limitée par une zone aveugle. A droite, on ne notait rien d'analogue pour la moitié nasale conservée.

A l'ophtalmoscope, la rétine paraissait plus rouge, les veines légèrement engorgées, les artères un peu floues et tortueuses au niveau des zones aveugles. Papille et macula normales, réflexes pupillaires normaux. Pas de réaction pupillaire hémianopsique. Aucune indication de cécité verbale.

A propos de ce cas, B. Harman et Bradburne se sont livrés à des essais de reconstitution du trajet intra-crânien suivi par le projectile. Voici le résultat de leurs recherches : le trajet passe successivement dans la pariétale ascendante, les circonvolutions supra-marginales, le gyrus angulaire et dans l'extrémité postérieure du lobe occipital (le trou de sortie se trouve à l'angle postéro-inférieur de la circonvolution médiane à son union avec le cuneus). Le trajet a dû couper la plus grande partie des communications de la pariétale ascendante ; plus profond, sous le gyrus angulaire, il a dû couper également les communications de cette aire corticale ; enfin sur la coupe menée par la scissure perpendiculaire et le coin, on voit la lésion intéresser les communications du coin et du cortex occipital avec la radiation occipito-thalamique de Gratiolet.

Obs. 4. — Gamble, *Ophtalmie Record*, p. 589, 1902.

Coup de feu de la région temporale gauche. Hémianopsie latérale homonyme droite. Hémiplégie. Hémianesthésie.

La radiographie décela la présence de la balle dans le lobe occipital gauche.

Obs. 5. — S. Johansson et H. Froederstrom, in *Nouvelle Iconographie de la Salpêtrière*, mars-avril, 1912.

Blessure par accident (*exercice de tir*). — *Blessure en estafilade allant de la région temporo-pariétale à l'occiput, par balle de fusil Mauser. Hémianopsie homonyme droite. Surdité verbale passagère, amnésie totale, cécité verbale et cécité psychique, alexie et aphasie par amnésie verbale visuelle (syndrôme occipital de Dide).*

Observation résumée. 17 *août* 1911. — M. Blomqvist, engagé volontaire, faisant le service de marqueur dans un champ de tir près de Stockholm, reçoit au côté gauche de la tête une balle de fusil Mauser cal. 6 mm., tiré à 260 m. de distance. Immédiatement après

l'accident, le blessé garda connaissance durant quelques instants. Il put même répondre qu'il ne se croyait pas gravement blessé ; il demanda à boire. Peu après il perdit connaissance et des vomissements commencèrent. A ce moment, on constata que de la substance cérébrale sortait de la plaie. Moins d'une heure après le blessé fut transporté à l'hôpital.

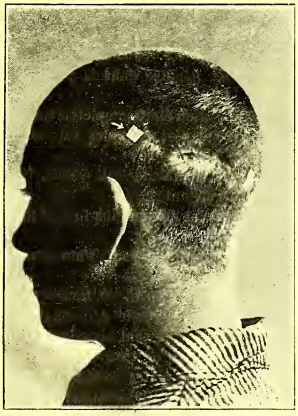

Fig. 7. — Obs. 5.

Le malade est examiné aussitôt son arrivée : il est sans connaissance, aucun appel ne peut l'éveiller. Extrêmement pâle. Le pouls est à peine perceptible, filiforme, très rapide. Les mouvements passifs des bras et des jambes s'effectuent sans difficulté. Pas de paralysie des nerfs crâniens.

Blessure. — Une première plaie de 15 millimètres de diamètre paraissant intéresser l'os existe dans la région temporale à 4 centimètres au-dessus du point d'attache de l'oreille gauche; on trouve une deuxième plaie sur la ligne médiane de la tête de 3 centimètres au-dessus de la protubérance occipitale externe; à mi-chemin de ces deux plaies on en trouve une troisième de 3 centimètres de long, aux

bords déchiquetés au fond de laquelle on aperçoit un magma de cheveux, d'esquilles et de substance cérébrale.

Opération (20 minutes après l'arrivée du blessé). — On rase et on désinfecte à la teinture d'iode le champ opératoire. L'opérateur (Docteur Johansson) pratique un large débridement en réunissant les deux plaies antérieures par une ligne transversale de 10 centimètres de longueur.

On découvrit alors que toute la partie osseuse sous-jacente et qui était constituée, par des parties de l'écaille du temporal, de l'occipital et, surtout, du pariétal, avait été réduite en de nombreux morceaux dont quelques-uns avaient pénétré dans la partie sous-jaccente du cerveau.

La dure-mère de cette région était complètement déchirée. Tous les fragments osseux furent enlevés, quelques vaisseaux ligaturés et la plaie tamponnée de gaze iodoformée.

Le soir, la température du malade était à 36°2. Pouls faible à 120. Perte de connaissance persistante.

Le lendemain, le pouls était un peu plus fort. Température : 38°4. Aucun changement

Pendant la semaine suivante, le pouls s'améliora. La température resta légèrement supérieure à 38°.

Toujours sans connaissance, le malade prononce quelques paroles incohérentes. Cathétérisme de la vessie. Alimentation à la sonde. Pas de parésie des extrémités. Ecoulement abondant de liquide céphalo-rachidien. A chaque pansement, on trouve de la substance cérébrale qui s'est écoulée autour de la plaie; la quantité de substance cérébrale perdue peut être évaluée à 100 centimètres cubes. Pas de suppuration. Il eut pendant le courant de la semaine cinq crises de contracture des muscles de l'abdomen et de la région faciale droite. Depuis, on constata une hémiplégie faciale légère qui s'amenda plus tard progressivement.

Pendant la deuxième semaine, l'écoulement de liquide céphalo-rachidien et de substance cérébrale cessèrent; la conscience revint progressivement. Cependant, quand il eut tout à fait repris connaissance, on ne tarda pas à s'apercevoir que le malade présentait un certain nombre de troubles cérébraux dont il va être question dans la suite.

15 septembre. — La température redevient normale.

30 novembre. — La plaie est complètement cicatrisée. Il n'y a jamais eu de suppuration.

12 décembre. — Blessure : il y a 11 centimètres entre les bords antérieur et postérieur de la lésion; largeur 3 centimètres. On perçoit nettement la pulsation cérébrale.

La radiographie découvre, en outre de la lésion proprement dite, plusieurs traits de fracture de l'os, se propageant en avant, en haut et en bas. En outre, on aperçoit des ombres de corpuscules métalliques. Durant le séjour à l'hôpital, aucun trouble n'a été constaté au cou, ni dans la région scapulaire. Ni la motilité, ni l'état général du malade ne laissent à désirer.

Examen complémentaire du blessé. — Les troubles constatés chez le malade se limitent au domaine psychique et à l'innervation crânienne. Les organes de la cavité thoracique et du bassin fonctionnent normalement. Motilité du torse et des extrémités reste intacte. Réflexes normaux. Légère différence de sensibilité à la douleur dans la partie inférieure de la jambe gauche. Au côté gauche de la face : légère parésie dans la région de la commissure. Phénomène de Chvostek existe à droite, négatif à gauche.

Oreille. — Fonctionnement normal des organes de l'ouïe et de l'appareil vestibulaire.

Examen oculaire. — Musculature extrinsèque normale.

Pupilles normales; réflexes normaux. Amplitude d'accommodation diminuée. Les pupilles réagissent dans tous les secteurs du champ visuel.

Acuité visuelle égale à 1.

Champ visuel. — Hémianopsie homonyme étroite. La ligne de séparation ne passe pas par le point de fixation; elle le contourne et subit une déviation de 3° à l'avantage de la lumière. Il existe un rétrécissement concentrique dans le champs conservé.

Examen chromatique. — Le sens des couleurs est en général diminué; mais il reste normal au point de vue qualitatif. Le malade assortit correctement les couleurs dans un paquet d'écheveaux de laine, mais lentement et avec une certaine hésitation.

Après un examen très approfondi, on a pu constater que le malade ne possède que de minimes fragments de son ancienne faculté de lire. Il a une amnésie en général très accentuée, une surdité psychique partielle. Il peut désigner et définir la plupart des objets réels; mais sa compréhension des images et dessins est assez restreinte. Quand il ne trouve pas le substantif pour désigner un objet, il se sert souvent de périphrases. Les dessins qu'a pu confectionner ce malade sont des plus primitifs. L'agraphie que l'on a pu constater chez lui n'est qu'un symptôme secondaire de son alexie; il ne peut écrire autre chose que ce qu'il arrive à lire. Il parle lentement, presque sans modulations, quelquefois avec gêne. On a pu constater quelquefois une surdité verbale réelle, mais passagère.

Etat mental. — Depuis sa blessure, ses facultés intellectuelles

sont un peu affaiblies. Sentiments affectifs normaux. Il n'est pas indifférent à son sort. Il est conscient de son état. Il est probable que ses fonctions intellectuelles deviendront dans la suite plus riches qu'elles ne le sont en ce moment.

Beaucoup de ses défectuosités ne sont pas incurables. Les légers symptômes d'aphasie sensorielle qu'on a pu constater paraissent être d'un caractère passager. Mais par contre les symptômes intéressant la sphère optique sont d'un pronostic plus grave. L'hémianopsie restera sans doute permanente.

On a constaté que bien que toute la surface maculaire soit sensible aux perceptions, le blessé éprouve souvent une fatigue subite à la fixation d'un objet; on peut en conclure que le nombre des éléments sensibles de la macula est diminué depuis la blessure.

Obs. 6. — Makins, in Makins. *Surgical experiences* in *South Africa*, 1901, p. 284. Obs. 68.

Blessure de la guerre du Transvaal. — *Blessure pénétrante de la suture lambdoïde, à droite de la ligne médiane, par balle Mauser. Lésion du lobe occipital gauche. Hémianopsie latérale, homonyme droite. Amnésie. Surdité de l'oreille gauche.*

Observation résumée. — A Paadeberg (guerre anglo-boër), un soldat est atteint par une balle Mauser qui vient le frapper sur la suture lamdoïde, à droite de la ligne médiane; la balle traverse le crâne et vient faire saillie en arrière de l'oreille gauche.

Le blessé tombe sans connaissance et reste dans cet état plusieurs jours. Il était complètement aveugle : la vision revient plus tard, mais à un degré limité. La mémoire de tous les faits du jour de l'accident était complètement perdue.

Quand le blessé fut dirigé sur l'hôpital, voici quel était son état : Il avait un champ de vision limité, et l'examen montra l'existence d'une hémianopsie homonyme droite. Quand une personne s'approche de son lit, il aperçoit seulement une ombre.

Quand on lui parle de choses et d'autres, il s'excuse de ne pas répondre et dit qu'il se souviendra dans quelque temps. Ils est incapable de se souvenir des dates, des noms, des localités, il se prend la tête dans les mains et semble réfléchir profondément pour rappeler ses souvenirs. Parfois, il se rappelle soudain une chose qu'il cherche depuis quelques jours et la dit.

Une quinzaine de jours plus tard, après une attaque d'influenza, le blessé n'est pas aussi bien : la vision paraît plus troublée.

Opération (Mr. J. E. Ker.). — Au niveau de la saillie rétro-auriculaire, on trouve sur elle une fissure et au-dessous, la balle, à la surface du rocher, juste au-dessus du sinus latéral; la dure-mère est épaissie et un petit caillot à sa surface est enlevé. Guérison rapide.

Dix jours plus tard, le blessé est capable de voir passer une voiture à 100 mètres.

Dix mois plus tard il dicte la lettre suivante à sa femme pour son chirurgien; cette lettre montre bien quel était l'état du blessé à ce moment : « J'ai le plaisir de vous apprendre que ma mémoire est devenue meilleure, quoique parfois je sois entièrement perdu et que j'oublie tout ce que je viens de dire. Je trouve aussi que souvent je donne aux choses et aux lieux des noms erronés. Je cherche quelquefois à lire un journal ou un livre lettre par lettre, me trompant parfois, appelant D un B, etc..., et parfois quand j'ai lu, j'ai oublié le commencement. Ma vue est à peu près dans le même état. Il n'y a pas d'amélioration de l'œil droit, et mon médecin dit que l'œil gauche n'est pas ce qu'il devrait être et qu'il peut devenir pire. Souvent je vais pour prendre une chose qui me semble près de moi, et cependant j'en suis loin. J'ai un bruit continuel dans l'oreille gauche comme si une locomotive lâchait sa vapeur, et cette oreille est sourde depuis ma blessure ».

Obs. 7. — Makins et Fisher, in Makins, *loc. cit.* Obs. 65, p. 277.

Blessure de la guerre du Transvaal. — *Coup de feu dans la région de la protubérance occipitale externe. Blessure du lobe occipital gauche. Hémianopsie latérale homonyme droite. Très légère aphasie. Amnésie pour les faits récents.*

Observation résumée. — Un soldat est blessé à Belmont (guerre anglo-boër). Il présente 5 centimètres au-dessus de la protubérance occipitale externe une plaie transversale longue de 5 centimètres, béante et pleine de bouillie cérébrale ; elle date de 3 jours. L'homme assoupi reste couché, les yeux fermés, se plaignant d'une forte céphalalgie frontale et en casque. Il peut distinguer la lumière et la nuit, mais non les personnes. Une cécité totale avait immédiatement suivi la blessure; il resta trois jours complètement aveugle. Les pupilles sont égales, modérément dilatées, réagissent à la lumière qui est désagréable au blessé. Il est un peu irritable, silencieux ; sa conscience

ne paraît pas troublée. T. 36°; P. 56. Langue nette; ni faiblesse, ni difficulté de miction. Cinquante-six heures après la blessure, la plaie a été débridée et nettoyée: il existe une fracture ovale large de près de 3 cm. 5 sur 1 cm. 5, située à 3 cm. 5 à gauche et 5 centimètres au-dessus de la protubérance occipitale externe; dans les bords osseux, sont incrustées quelques parcelles de plomb. L'extrémité gauche du trou fut élargie à la tréphine, et l'on trouva que près de 2 centimètres carrés de la table interne, ainsi que de petites esquilles et du plomb, avaient été projetés dans le cerveau. L'exploration au doigt montra que environ un pouce et demi carré du lobe occipital avait été réduit en bouillie; le doigt pouvait sentir la tente du cervelet. Il ne semble pas qu'il ait jamais eu d'hémorragie sérieuse du sinus. La cavité fut nettoyée et drainée.

Le blessé fut évacué le 6e jour sur Base-hospital. Trois semaines après la blessure, celle-ci était complètement guérie. Le blessé se plaint de céphalée frontale. Il se garantit les yeux contre la lumière; il a facilement de la photophobie et du larmoiement. Les pupilles sont mobiles, mais larges; les objets sont distingués ainsi que les personnes. Par ailleurs, le blessé va bien, et au bout de six semaines, il rentre en Angleterre.

Une année plus tard, le blessé gagnait sa vie comme commissionnaire. A ce moment, il se plaignait d'étourdissements quand il se penchait ou qu'il regardait en haut. Parfois, il souffrait beaucoup dans la région de la blessure et dans les tempes.

Il existe une perte de substance osseuse et de légères pulsations au niveau de la blessure, mais il n'y a pas de hernie du cerveau. Lorsque le blessé s'essaie à lire, les lignes se brouillent, et une ombre opaque s'étend devant ses yeux qu'il dit être très faibles. La parole est lente, mais sans erreurs de mots. La mémoire des faits récents est mauvaise.

Examen oculaire (Docteur Fisher). — Les pupilles et les mouvements des yeux sont normaux; il n'y a pas de lésion du fond de l'œil.

Vision : V.OD $= \frac{5}{12}$; avec $-0{,}50 = \frac{5}{6}$. V.OG $= \frac{5}{9}$; avec $-0{,}50 = \frac{5}{5}$.

Bien que le malade soit amélioré par un verre de myope, il n'est pas réellement myope.

Il existe une *hémianopsie homonyme droite* typique. Le malade est incapable de voir les objets placés à sa droite; souvent il lui arrive de se heurter à des objets ou à des personnes placés de ce côté. La parole traînante du malade fait penser à un léger degré d'aphasie.

Obs. 8. — Hahn, in *Deutsche med. Wochensch.*, 2 et 6 août 1896.

Blessure par coup de pistolet. — *Plaie pénétrante du pariétal gauche. Hémianopsie latérale homonyme droite. Strabisme convergent de l'œil gauche. Aphasie.*

Observation résumée. — Il s'agit d'un jeune homme de 17 ans qui présentait une plaie pénétrante du pariétal gauche causée par un coup de pistolet.

Trépanation. — Le blessé fut trépané au niveau de la plaie. Après l'incision de la dure-mère, il s'écoula une à deux cuillerées de bouillie cérébrale altérée; on enleva un petit fragment de la table interne du volume d'une fève. La balle fut cherchée en vain. Guérison au bout de six semaines. Ce blessé avait présenté du strabisme convergent gauche, de l'aphasie, de la rétention d'urine. Il n'a jamais eu de paralysie des membres. Quatre mois plus tard, il conservait encore de *l'hémianopsie latérale homonyme droite.*

Obs. 9. — T. Inouye, in T. Inouye, *Die Sehstorüngen bei Schuzverletzungen der Kortikaler Shesphäre.* Leipzig. W. Engelmann, 1909. Fall 2. p. 32.

Blessure de la guerre Russo-Japonaise. — *Plaies pénétrantes du front et de la partie postérieure du crâne par balle de petit calibre. Hémianopsie latérale homonyme droite. Cécité psychique. Perte de la mémoire chromatique. Paraplégie. Trouble de l'orientation dans le temps et l'espace.*

28 *janvier* 1905. — U. Takeda, 24 ans, caporal d'infanterie, cultivateur. Blessé à la bataille du Scha-ho par infanterie. Distance inconnue. Position du soldat au moment de la blessure : inconnue.

Conscience presque aussitôt abolie. On ne connaît pas d'autres détails sur le premier jour, mais il est probable que le blessé est resté étendu plusieurs jours sur la neige pendant une tempête. Pieds gelés. Froidure.

6e jour. — Pouls 120, petit et faible.

Blessure. — La balle a traversé la tête d'avant en arrière. De l'orifice de sortie à la région postérieure du crâne s'écoule un liquide purulent. Blessure à la jambe gauche. Gelure de la racine des orteils à droite et à gauche. Aspect noirâtre des régions gelées. Délire

tranquille. Incontinence d'urine qui détermine des eschares à la région fessière et sacrée.

8e jour. — Transporté à un autre lazaret. Pouls 104.

10e jour. — Les eschares fessières et sacrées augmentent. Blessure de la région postérieure de la tête en voie de cicatrisation. Les blessures des jambes sont presque guéries. Motilité : les quatre extrémités sont paralysées.

14e jour. — Pouls régulier. Pas de fièvre. L'eschare de décubitus s'étend. Etat mental : crie jour et nuit, gémit, appelle ses voisins ou ses parents.

16e jour. — Paraplégie.

18e jour. — Pouls 96, régulier. Conscience : réponses confuses. Le blessé est transporté à un autre lazaret.

26e jour. — Incontinence d'urine. L'eschare de décubitus est guérie. Etat mental : intelligence et souvenirs très limités.

32e jour. — Transporté à un autre lazaret.

34e jour. — Blessure : les plaies d'entrée et de sortie de la balle sont guéries. *Motilité et sensibilité* : pas de troubles appréciables.

37e jour. — Transporté au Japon sur un bateau-hôpital.

39e jour. — Transporté à un lazaret de l'intérieur.

49e jour. — Transporté à l'hôpital de Tokio.

58e jour. — Gelures : tous les doigts des pieds sont noirs. Amputation (Lisfranc).

68e jour. — Tuméfaction de la jambe gauche; amputation.

80e jour. — Tuméfaction de la jambe droite; amputation au tiers inférieur.

84e jour. — Etat démentiel; illusions.

116e jour. — Bonne orientation dans l'espace; orientation dans le temps médiocre. Erreurs nombreuses dans la dénomination des objets qu'on lui présente.

130e jour. — Le blessé a conservé le souvenir de la guerre Sino-Japonaise, mais ne se souvient pas de la guerre Russo-Japonaise.

159e jour. — Amputation de la jambe droite au-dessus des condyles avec conservation de la rotule.

214e jour. — Connaît très exactement les événements antérieurs à sa blessure; connaît peu ceux qui sont survenus depuis qu'il a été blessé.

234e jour. — Peut faire quelques petites opérations d'arithmétique. Pensée lente.

244e jour. — Le malade ne peut comprendre ni lire les lettres de l'alphabet japonais; mais il peut écrire les lettres.

246e jour. — Il peut écrire, mais il ne peut plus lire ce qu'il a écrit.

248e jour. — On lui dit : « Pouvez-vous lire cela? » Il répond : « Je ne vois que des images. »

249e jour. — Il dénomme rouge la couleur verte, et blanc le jaune.

254e jour. — *Examen du sens chromatique.* — On lui montre des laines colorées. On lui présente du rouge et il doit choisir d'autres couleurs rouges; il choisit : vermillon, rouge sombre, carmen, violet. Pour le jaune il choisit : pourpre, rouge brun, vert brun, écarlate. On lui présente du bleu; il choisit : vert, bleu, vert clair, rouge rose. A toutes les questions il réfléchissait longtemps, hésitait et disait qu'il n'entendait rien à les discerner.

Ses réponses changent à plusieurs reprises.

263e jour. — Examen oculaire : Pupilles paresseuses à la lumière; réflexe positif de chaque côté. Fonds d'œil normal. Trouble du sens chromatique. $V = \frac{6}{60}$ de chaque côté.

Champ visuel: Hémianopsie homonyme droite. — La ligne de séparation entre les deux moitiés du champ visuel passe par un point qui est déporté horizontalement de 8° du point de fixation du côté perdu.

Etat actuel (335e jour.) — A la région frontale (orifice d'entrée) l'os est enlevé sur un diamètre d'environ 13 millimètres et recouvert par une cicatrice entourée et pileuse.

A gauche et au-dessus de la protubérance occipitale externe (orifice de sortie) se trouve une cicatrice de 5 millimètres de diamètre; on ne peut apprécier s'il y a une lésion osseuse.

Motilité. — Pas de troubles musculaires au visage et aux extrémités supérieures. Pas de trouble de la parole. Il peut écrire assez bien, d'une grosse écriture, mais sans tremblement. Pas de troubles de la sensibilité.

Etat mental. — Impression d'apathie et d'indifférence.

Trouble complet de la lecture. Le malade ne peut lire ce qu'il vient d'écrire en gros caractères. Mémoire des faits anciens à peu près conservée; abolition de la mémoire pour les faits récents. Trouble de l'orientation dans le temps et dans l'espace.

Subjectivement : le malade se sent bien, ne se plaint pas. Pas de céphalée.

Examen oculaire. — Globe sain. Réaction pupillaire à la lumière normale. Pas de réaction pupillaire hémianopsique. Pas de troubles des muscles extrinsèques.

Fonds normal. Vision : $\frac{6}{60}$ de chaque côté; par application et suggestion, le malade arrive à avoir $\frac{6}{30}$.

Il ne peut dénommer la plupart des objets qu'on lui présente. La mémoire chromatique est perdue.

Champ visuel : *Hémianopsie homonyme droite complète*; inclusion maculaire conservée de 3°.

405e jour. — Vision : OD $= \frac{6}{60}$; Og $= \frac{6}{30}$. Le champ visuel reste à peu près dans le même état.

D'après ses calculs, pour la reconstitution du trajet intracrânien du projectile, Inouye ne peut admettre que la radiation optique gauche ait été lésée, car elle est éloignée du trajet présumé de la balle de 15 à 25 millimètres; la sphère visuelle gauche n'aurait pu être lésée davantage, puisqu'elle est également éloignée du trajet de la balle de 15 à 25 millimètres. Cependant après avoir fait ces constatations, Inouye est malgré cela obligé de reconnaître qu'une lésion des radiations gauches ou de la sphère visuelle gauche doit exister puisqu'il a constaté une hémianopsie complète droite avec fond d'œil normal. Il pense même que cette lésion doit être assez étendue pour comprendre à la fois la sphère visuelle et la radiation gauche et expliquer ainsi en même temps l'hémianopsie, la cécité psychique partielle et la perte de la mémoire chromatique.

Obs. 10. — Ratimoff, *in Revue de chirurgie*, 1898, p. 592; in *Gaz. méd. de Botkin*, 1890, in *Jahresber. f. ophtalm.*, 1889;

Blessure par accident. — *Plaie pénétrante de la région pariétale droite par balle de revolver 5 millimètres. Hémianopsie latérale homonyme droite. Neuro-rétinite bilatérale. Aphasie. Parésie de la face et du membre supérieur à droite. Hernie cérébrale. Convulsions. Mort. Autopsie.*

Observation résumée. — Le 28 septembre 1888, un étudiant âgé de 22 ans jouant avec un revolver système Lefaucheux, se tire accidentellement un coup à la tête. Il tombe aussitôt, sans perdre connaissance, mais constate en se relevant qu'il est complètement aveugle. Le

blessé est transporté à l'hôpital trois heures après l'accident. Mouvements oculaires normaux. Pupilles légèrement dilatées, mais réagissant bien à la lumière. T. 37°. P. 72, régulier et plein. Rien par ailleurs.

30 septembre. — Nuit agitée, deux vomissements. T. 38°. P. 78.

L'orifice d'entrée de la balle a de 4 à 5 millimètres de diamètre; il se trouve placé dans la région pariétale droite à 8 centimètres au-dessus de l'orifice externe de l'oreille, à 3 centimètres en arrière d'une ligne perpendiculaire à cet orifice.

Sensibilité et motilité générales normales.

Examen oculaire. — On ne découvre rien de particulier.

Pupilles normales. Fond d'œil normal. Le malade est toujours dans un état de cécité absolue.

Intervention (1er octobre). — Injection de 1 centigramme de morphine et chloroformisation, mise à nu du trou crânien de 1 centimètre de diamètre à bords irréguliers, esquilleux. On constate la présence d'une tablette osseuse, enfoncée dans la cavité crânienne dans la direction de l'occiput. Extraction des esquilles, issue de caillots sanguins, de bouillie cérébrale et de cheveux ; constatation des pulsations cérébrales. Exploration prudente du trajet de la balle avec le petit doigt jusqu'à 4 à 5 centimètres. Cette exploration donne des résultats négatifs. Pouls 64 à 70°.

Le soir, T. 38°6. Pouls 82.

2 octobre. — Sommeil agité céphalalgie intense. Pour la première fois depuis l'accident, le blessé distingue la lumière et commence à reconnaître les objets qui l'entourent.

3 octobre. — Nuit bonne, pas de céphalalgie. La vision est beaucoup plus nette, le malade reconnait sa mère et sa sœur. T. 37°7 ; le soir, 37°2.

4 octobre. — La vision s'améliore progressivement.

5 octobre. — Depuis hier soir, céphalée très forte au niveau de l'occiput et du front, léger ictère. T. 37°5 ; soir, 37°9.

7 octobre. — T. 37° et 37°9.

8 octobre. — La teinte ictérique a presque disparu. A cinq pieds, le blessé distingue le n° 100 de l'échelle Krudoff. Perception des couleurs conservée. *L'examen du champ visuel montre que la moitié gauche de chaque rétine fait défaut.* Fond d'œil normal. Etat psychique, motilité, sensibilité, normaux.

Onze jours après l'opération, formation d'une hernie cérébrale qui, progressivement, atteignit à la fin du 2e mois le volume d'une petite orange; elle était couverte de bourgeons charnus.

12 novembre. — Après une crise de céphalalgie très forte, la parole

du blessé s'embrouille subitement; il articule les mots avec difficulté; le lendemain, l'aphasie est complète, trois jours plus tard, la parole revient, mais la vue s'affaiblit, et on constate une parésie de la face et du membre supérieur droit.

20 novembre. — Après une crise de céphalalgie et d'agitation, apparaissent subitement des convulsions toniques et cloniques pendant vingt-cinq minutes, puis sommeil profond. Si on réussit à réveiller le malade, il ne répond pas aux questions; il ne semble pas les comprendre, cela jusqu'au lendemain soir. Trois jours après le blessé est revenu à son état antérieur : persistance de la parésie de la face et du membre supérieur droit, persistance de l'hémianopsie, mais diminution de l'acuité visuelle; le blessé distingue à peine les mouvements de la main à 35 centimètres.

Examen ophtalmoscopique. — Neuro-rétinite bilatérale; la moitié externe de la papille droite est blanchâtre; les vaisseaux sont peu dilatés.

L'état du blessé s'améliore ensuite jusqu'à la fin de janvier, mais reprise à ce moment de la céphalalgie, revenant par crises suivies parfois de sommeil profond; contractures dans les membres droits.

L'état du patient empire progressivement, et il meurt le 6 avril.

La plaie cutanée avait guéri par première intention, tandis que le trajet intra-crânien de la balle suppura pendant toute la durée de la maladie.

Autopsie. — L'ouverture d'entrée de la balle se trouve dans la partie postérieure de la région pariétale droite; la perte de substance osseuse est de 3 centimètres et demi. Le cerveau est lésé sur une surface de 4 centimètres; la zone détruite est située en arrière et en bas de la partie terminale de la scissure de Sylvius, et empiète sur une partie des circonvolutions pariétales postéro-inférieures et sur les circonvolutions occipitales; elle occupe donc le territoire où se trouve le gyrus angularis. La dure-mère à ce niveau est complètement adhérente, le cerveau est épaissi dans toute sa masse, surtout dans les lobes postérieurs où le relief des circonvolutions est presque complètement effacé. Dans *chaque lobe occipital*, on énuclée une poche; celle de gauche renferme la balle et pèse 115 grains; dans celle de droite s'ouvre le canal creusé par la balle. Elles contiennent un liquide purulent, vert jaunâtre, mêlé au détritus cérébral. Ces abcès ont presque complètement détruit la substance cérébrale; il ne reste plus qu'une petite couche de tissu cérébral formant l'enveloppe de ces abcès. Le reste du cerveau ne présente rien d'anormal.

Obs. 11. — Oka, in Tatsuji-Inouye, *loc. cit*, Fall 4, p. 40.

Blessure de la guerre Russo-Japonaise. — *Plaie pénétrante allant de la tempe gauche à la partie postérieure gauche de la tête par balle de petit calibre. Hémianopsie latérale homonyme droite. Cécité psychique. Trouble de la parole. Parésie des extrémités inférieures. Audition touchée. Autopsie.*

Observation résumée. — 12 mars 1905. — On, 25 ans. Blessé à Moukden dans la position du tireur couché. Ennemi à 100 mètres. Le blessé perdit connaissance rapidement.

2e au 16e jour. — La conscience ne revint chez le blessé que le 16e jour, puis elle se fit plus claire.

Blessure. — Orifice d'entrée, un travers de doigt au-dessus du pavillon de l'oreille gauche, 5 millimètres de diamètre; orifice de sortie, à gauche et au-dessus de la protubérance occipitale externe, à 20 millimètres de celle-ci. Au niveau de cette dernière plaie, on aperçoit la substance cérébrale.

Cette plaie secrète une grande quantité de sérosité. La blessure est hérissée d'esquilles et d'éclats de projectiles. Les tissus environnants sont tuméfiés.

Le processus de guérison s'accomplit sans suppuration, sans température. Evolution favorable.

Vision : diminuée au réveil.

26e jour. — Le blessé est transporté à l'hôpital de Goura (Japon); il y resta jusqu'à sa mort.

Motilité. — Parésie des extrémités des membres inférieurs. Difficulté de la marche.

Etat mental. — Conscience encore troublée. Céphalée, vertiges, faiblesse de la mémoire, trouble de la parole.

Audition affaiblie. Vision diminuée.

97e jour. — Etat mental : céphalée, vertiges. Faiblesse de la mémoire et de l'intelligence. Malgré le trouble de la parole, les réponses sont relativement claires. Audition touchée. Cécité psychique. Pas d'agraphie.

Examen oculaire. — Motilité des paupières normale. Champ d'excursion normal. Fente palpébrale normale. Tension normale. Conjonctive et milieux intacts. Pupilles et réflexes normaux. Réaction hémiopique n'a pas été décelable. Fond intact.

Vision : ODG $= \frac{6}{60}$.

Champ visuel. — Hémianopsie complète droite. La limite passe verticalement suivant la ligne de séparation des moitiés droite et gauche des champs visuels ; champ maculaire de 5° conservé.

Opération. — Afin de déterminer la cause de cet état et d'y adapter un traitement utile, le docteur Hida trépana ce malade. Il pratiqua la résection temporaire de la partie moyenne de l'occipital. Nous trouvâmes que cet os présentait une lésion en forme de V, avec deux éclats osseux. On ne trouva rien de particulier sur l'hémisphère droit. Sur l'hémisphère gauche, au contraire, nous trouvâmes un kyste de la grosseur d'un œuf de canne situé au pôle du lobe occipital et rempli d'une sérosité claire. La paroi de ce kyste était lisse. La substance cérébrale autour du kyste paraissait normale. Nous ne trouvâmes pas autre chose, ni esquilles, ni abcès.

Avant l'opération on avait pratiqué une injection d'acide nucléinique pour éviter la suppuration.

107e jour. — La guérison se fit sans suppuration. Mais aujourd'hui, dix jours après l'opération, le malade tombe du lit et se fait une contusion de la tête. Issue fatale.

Autopsie. — Le cerveau présente deux grands kystes; le premier, au voisinage de l'orifice de sortie de la balle, se trouve au niveau du lobe occipital gauche; c'est ce kyste qui fut trouvé au cours de l'intervention : dimension d'un œuf de canne. Le second kyste, au voisinage de l'orifice d'entrée de la balle, est situé au niveau du lobe temporal gauche; il ne fut découvert qu'au moment de l'autopsie. Il a les dimensions d'un œuf de poule; il est de forme irrégulière; il communique avec le premier kyste par un canal étroit.

Le travail original (1) sur ce cas comportait deux photographies du cerveau et une de la tête montrant la blessure.

Il y avait un kyste de la grosseur d'un œuf de canne dans le lobe occipital gauche ; cette lésion avait atteint la partie postérieure de la sphère visuelle gauche (Inouye).

(1) Oka, *Tsuneichiro*, *Mitteilungen über Hemianopsie durch Kugelverletzungen. Mitteil. d. Ophtal. Gesell. zu Japan.* 10 Bd., Nr. 4, 1906 (Kap. 5, 6, 10).

Obs. 12. — Liénard, in *Centre médical*, 1898-1899, p. 21; in *Recueil d'ophtalmologie*, 1899, p. 188.

Blessure : rixe ou attentat. — *Plaie pénétrante de la région occipitale par coup de fusil de chasse. Hémianopsie latérale homonyme droite. Pas d'autres symptômes. Mort de pneumonie. Autopsie.*

Le sieur M. est un braconnier qui, en mai 1893, reçoit un coup de fusil qui l'atteint dans la région occipitale gauche. Le malade vient nous consulter 3 mois après l'accident. Il se plaint d'un trouble de la vue. Un examen minutieux ne permet de constater aucun trouble de la motilité, ni de la sensibilité, ni des réflexes. Le malade n'accuse pas de diplopie. Pas de paralysie des muscles de l'œil. Les pupilles moyennement dilatées, sont sensibles aux excitations lumineuses, réagissent sous l'influence des efforts de convergence.

L'examen ophtalmoscopique ne révèle aucune lésion ni des membranes profondes, ni des milieux transparents. Le sens chromatique est conservé. L'acuité visuelle est normale pour l'œil droit, un peu plus faible pour l'œil gauche.

L'examen campimétrique décèle pour l'œil gauche un rétrécissement du champ visuel ou mieux une suppression de la moitié droite du champ visuel correspondant à la moitié externe de la rétine (côté temporal) et pour l'œil droit une suppression de la moitié droite du champ visuel correspondant à la moitié interne de la rétine (côté nasal).

En somme, nous constatons l'existence d'une *hémianopsie latérale homonyme* des plus nettes.

Le malade vient nous voir tous les trois mois.

En août 1897, survient de l'héméralopie.

Le malade meurt en décembre 1897, très probablement d'une pneumonie.

Autopsie. — Le cerveau est très sain dans toutes les parties. A cheval sur les 2e et 3e circonvolutions occipitales gauches existe un foyer séreux, reste d'une ancienne hémorragie.

Le foyer ovalaire mesure 3 centimètres dans son plus grand diamètre, est large de 1 centimètre et demi, profond de 18 millimètres. Les bandelettes optiques, les tubercules quadrijumeaux en particulier, ne semblent présenter aucune altération.

Sur les parois du foyer, on constate la présence de 2 gros grains de plomb.

Je n'ai pratiqué qu'une seule coupe du cerveau, celle de Fleschig qui permet de constater l'intégrité de la capsule interne à ce niveau de la coupe.

Dès à présent, il nous est permis d'attribuer l'hémianopsie droite à la lésion du lobe occipital gauche.

Obs. 13. — Eckridge, in *Philadelphia med. News*, 1891, LIX.

Plaie pénétrante de l'occipital par coup de feu. Destruction du cuneus gauche. Hémianopsie latérale homonyme droite. Pas d'autres symptômes. Mort. Autopsie.

Observation résumée. — Un nègre est frappé à l'occiput par une balle, qui entrée à 6 centimètres en avant de la protubérance occipitale et à 1 cm 5, à gauche de la ligne médiane, est enlevée environ à 1 cm. 5 au-dessous de l'écorce cérébrale.

Sauf un affaiblissement considérable dû au shock et une tendance constante au sommeil, le blessé ne présentait aucun autre symptôme et répondait bien aux questions, lorsqu'il était secoué de son état d'apathie pendant quelques secondes.

Le 4e jour, il devint tout à fait inconscient et mourut le 5e jour.

Autopsie. — La dure-mère et la pie-mère sont gorgées de sang, mais sans pus. La substance cérébrale présente un trou de 5 centimètres de diamètre ; la partie détruite s'étend en avant jusqu'à 2 cm. 5 de l'extrémité supérieure de la scissure de Rolando. Le cuneus gauche est détruit complètement, la substance blanche qui se trouve à peu près sous-jacente au gyrus angulaire est ramollie. La lésion n'atteint pas la tente du cervelet.

L'auteur de l'observation donne ce cas comme un exemple d'*hémianopsie homonyme droite*. La description anatomique des lésions observées justifie d'ailleurs ce trouble visuel. Nous n'avons pu nous procurer le texte original de l'observation d'Eckridge ; nous pensons qu'une erreur existe dans l'indication bibliographique.

Obs. 14. — Ono, in Tatsuji Inouye, *loc. cit.*, Fall 21, p. 81.

Blessure de la guerre Russo-Japonaise. — *Plaie pénétrante dans la région occipitale par balle de petit calibre. Hémianopsie latérale homonyme droite avec scotome central de l'œil gauche. Décoloration des papilles quinze mois après la blessure.*

Observation résumée. — J. Koshizawa perdit connaissance au moment de la blessure. Conscience troublée pendant cinq jours. Quand le blessé eut repris conscience, il pouvait distinguer le clair et le sombre.

Etat actuel. — Céphalée, vertiges, faiblesse de la mémoire.

Blessure. — Le premier orifice d'entrée se trouve à 80 millimètres à droite et au-dessus de la protubérance occipitale externe; l'orifice de sortie se trouve à 80 millimètres au-dessus. Le deuxième orifice d'entrée se trouve à 80 millimètres. au-dessus et à gauche.

Examen oculaire. — Quinze mois après la blessure, l'examen du fond de l'œil montre une décoloration des papilles.

120e jour. — Vision OD $= \frac{6}{60}$; OG = compte les doigts à 66 centimètres.

Champ visuel. — Hémianopsie homonyme droite avec scotome central de l'œil gauche.

313e jour (6 *mars* 1905). — Acuité visuelle : état stationnaire. Le scotome central de l'œil gauche existe toujours. Le champ visuel est réduit à une petite surface, ne dépassant pas 30° sur le méridien horizontal du champ conservé. Le rétrécissement est aussi accusé en haut et en bas.

Le blessé est presque aveugle.

Il faut aussi compter dans le nombre des hémianopsies homonymes droites les observations suivantes citées plus loin :

T. Inouye (Voir Obs. 47), *hémianopsie homonyme droite avec scotome péricentral supérieur gauche.*

Henschen (Voir Obs. 48), *hémianopsie homonyme droite avec scotome péricentral supérieur gauche.*

Hémianopsies latérales homonymes gauches.

Obs. 15. — Rouvillois, *in Bulletins et Mémoires de la Société de Chirurgie de Paris*. (Séance du 24 janvier 1912).

Blessure de guerre. (Campagne marocaine, 1911). — *Coup de feu dans la région pré-auriculaire droite par balle marocaine tirée à 100 mètres. Hémianopsie latérale homonyme gauche. Réaction hémiopique de Wernicke. Ptosis droit léger. Hémiplégie gauche. Paralysie faciale gauche incomplète (facial inférieur). Hémianesthésie gauche.*

Un soldat d'infanterie coloniale reçoit le 22 mai 1911, près de Sidi-Gueddar, un coup de feu dans la tête, à cent mètres de distance environ.

Relevé aussitôt, il est traité pendant quelques jours dans une ambulance légère, où un projectile aurait été extrait en avant de l'apophyse mastoïde droite; on relève en effet quelques traces de points de suture dans le sillon rétro-auriculaire.

31 *mai* 1911. — Le blessé est évacué sur l'hôpital de campagne de Mehedya. A ce moment, son état est le suivant :

L'orifice d'entrée du projectile siège dans la région pré-auriculaire droite, immédiatement en avant de la racine de l'hélix, au-dessus de la racine du zigoma. Il est petit, irrégulièrement circulaire, et déjà partiellement cicatrisé. Pas d'orifice de sortie.

Le blessé est en plein délire, et dans un état d'excitation cérébrale intense. Il se plaint de douleurs de tête horribles.

Les symptômes que son état précaire permet de relever sont : hémiplégie flasque complète du côté gauche du corps et de la face, sauf dans le territoire du facial supérieur. Déviation conjuguée de la tête et des yeux du côté droit (côté de la blessure).

Hémianesthésie totale gauche du corps et de la face, sauf dans la partie supérieure de cette dernière qui est encore sensible à la piqûre.

Pupilles égales et dilatées; réflexes normaux (?). Hémianopsie homonyme gauche.

Réflexe rotulien légèrement exagéré à gauche. Légère trépidation épileptoïde de ce côté. Réflexe crémastérien aboli à gauche.

Pouls petit et ralenti (60). Légère dyspnée. Incontinence complète de l'urine et des matières fécales.

4 juin. — Céphalée toujours aussi violente; n'est pas calmée par la morphine.

21 juin. — Le blessé est évacué sur l'hôpital de campagne de Casablanca; il entre dans le service du Dr Rouvillois. Voici quel était son état à ce moment :

Prostration très accusée. Il pousse des gémissements prolongés. Violentes douleurs de tête localisées à droite. Répond mal aux questions.

Motilité. — Hémiplégie flasque et complète pour les membres supérieur et inférieur. Paralysie faciale gauche incomplète (facial inférieur). Légère flaccidité du voile du palais à gauche.

Examen oculaire. — Léger ptosis à droite. Pas de trouble appréciable de la musculature extrinsèque. Pupilles égales et réagissant à la lumière, mais d'une façon inconstante. Réflexe à l'accommodation normal.

Hémianopsie homonyme gauche.

Sensibilité. — Hypéresthésie avec retard de la perception du contact et de la piqûre aux membres supérieur et inférieur gauches. Sensibilité normale à la face.

Réflexes tendineux exagérés et réflexes cutanés abolis à gauche.

Large escharre fessière et occipitale.

Incontinence de l'urine et des matières fécales en voie d'amélioration.

Cœur et poumons normaux. Pouls 90. Urines normales.

26 juin. — Depuis la veille, la céphalée a repris avec une violence plus grande. Le blessé pousse des gémissements entendus à longue distance. La céphalée devient intolérable, et le blessé réclame à tout prix une intervention pour être soulagé. *Une ponction lombaire faite séance tenante ramène 20 centimètres cubes de liquide clair, sans hypertension notable* (examen microscopique et bactériologique : normal).

Le résultat a été immédiat : les douleurs ont cessé quelques minutes après et n'ont pas reparu de la journée.

Dans la soirée, à l'heure où les douleurs étaient plus vives les jours précédents, le blessé est particulièrement gai et chante toutes les chansons de son répertoire. T. 37°6.

1er juillet. — Examen oculaire : même état.

Hémianopsie homonyme gauche complète et typique.

Les réflexes iriens sont diminués quand on éclaire la partie nasale de l'œil gauche, et surtout la partie temporale de l'œil droit.

Acuité visuelle normale.

Audition diminuée à droite. Goût et odorat normaux.

Motilité. — Très légère amélioration.

Sensibilité. — L'hémi-hypoesthésie du côté gauche a complètement disparu.

15 août. — Depuis six semaines, les phénomènes paralytiques se sont considérablement améliorés, malgré l'évolution d'une fièvre typhoïde légère. Le blessé commence à se lever et à esquisser quelques pas.

15 octobre. — Amélioration rapide de l'état local et général.

Paralysie faciale à peine perceptible.

La démarche s'effectue en fauchant ; le blessé est au point de vue clinique un hémiplégique banal.

Pas de troubles sensitifs. Audition diminuée à droite.

Examen oculaire. — Le ptosis droit a disparu.

Acuité visuelle normale.

Hémianopsie latérale homonyme gauche toujours aussi nette.

Réaction hémiopique de Wernicke comme le 1er juillet.

Radiographie. — Elle montre un projectile localisé à la partie la plus antérieure du lobe occipital.

M. Rouvillois pense que le projectile avant d'arriver dans la situation indiquée par la radiographie a dû déterminer sur son passage des lésions vraisemblablement hémorragiques.

Il conclut à une lésion de l'hémisphère droit siégeant dans la partie postérieure de la capsule interne et dans la voie optique qui est en arrière d'elle. En raison de la réaction de Wernicke qu'il a observée, il conclut aussi à une lésion de la bandelette. Il pense que le projectile a dû léser également, mais d'une façon minime la région pédonculaire droite, à cause de l'ébauche d'un syndrome de Weber.

L'auteur insiste sur les résultats si favorables obtenus chez le blessé par la ponction lombaire. Il signale la disparition après une seule ponction, de la céphalée violente dont souffrait le blessé *bien que le liquide ne fut pas hypertendu.*

Le projectile n'a pas été extrait; il n'a jamais donné lieu à aucune réaction. Il a été remarquablement toléré, malgré une fièvre typhoïde survenue chez le blessé sept semaines après le traumatisme.

Obs. 16. — Guillain et Houzel, in *Revue de chirurgie*, 10 juillet 1909

Tentative de suicide. — *Plaie pénétrante de la région carotidienne droite par balle de revolver 8 millimètres. Hémianopsie latérale homonyme gauche. Ptosis droit incomplet. Argyll-Robertson unilatéral. Hémiplégie gauche. Hémianesthésie alterne. Thermo-asymétrie.*

Le 2 *janvier* 1909, un garçon de laboratoire entre à l'hôpital Cochin dans le service du Professeur Quénu, à la suite d'une tentative de suicide. Le malade s'est tiré une heure avant dans la rue deux balles de revolver qui, au lieu d'atteindre la région thoracique visée, ont toutes deux pénétré par le même orifice au niveau de la région carotidienne du côté droit, à la hauteur et à un demi-centimètre en dehors de la grande corne de l'os hyoïde.

A son arrivée à l'hôpital, le blessé est dans le coma, avec respiration irrégulière. Cinq heures après, il sort du coma, prononce quelques paroles inintelligibles; il a de l'incontinence de l'urine et des matières fécales. Le lendemain, il est agité. Une ponction lombaire de 15 centimètres cubes calme l'agitation en même temps que les troubles sphinctériens disparaissent. Trois jours plus tard, le blessé a retrouvé sa connaissance et on peut l'examiner.

Motilité. — On constate une hémiplégie gauche complète et flasque portant sur les membres supérieur et inférieur et sur la face. Le réflexe rotulien est faible; il y a une ébauche de trépidation spinale, le signe de Babinski est en extension, le réflexe centro-latéral des adducteurs fait défaut, le réflexe crémastérien et les réflexes cutanés abdominaux sont abolis à gauche, les réflexes des membres supérieurs ne sont pas perceptibles, le réflexe massétérin est exagéré.

Sensibilité. — Du côté de l'hémiplégie motrice existe, non de l'anesthésie, mais de l'hypoesthésie tactile; la piqûre est interprétée comme une sensation électrique; la thermo-anesthésie est absolue au niveau des membres, du thorax, de l'abdomen. L'hémianesthésie est alterne, car à la face elle siège du côté droit où, dans la zone innervée par le trijumeau, on constate de l'anesthésie tactile, douloureuse et thermique; la muqueuse buccale et la moitié droite de la langue présentent les mêmes troubles, la cornée est insensible. Il y a une perte des attitudes segmentaires des orteils, des doigts, de l'avant-bras, du bras; la perception stéréognostique est abolie dans la main gauche. Il existe de la thermo-asymétrie entre les deux côtés du corps.

Examen oculaire. — 18 *janvier* 1909. — Un examen pratiqué par

M. Rochon-Duvigneaud a montré, au niveau de l'œil droit, une ptose incomplète, une ophtalmoplégie externe totale et incomplète; la pupille droite ne se contracte ni à la lumière, ni à la convergence; la pupille gauche se contracte lentement à la lumière et bien à la convergence. Le fond de l'œil est normal.

A la lecture, l'œil droit lit le mot « alcoolisme » sur le verso des ordonnances de l'Assistance publique de Paris, mais ne peut déchiffrer le petit texte. L'œil gauche lit le petit texte avec un peu de difficulté et en commençant par la dernière lettre. Cette particularité de lecture s'explique par l'existence *d'une hémianopsie latérale homonyme gauche.*

Un nouvel examen du blessé, fait six semaines plus tard, donne les résultats suivants. Il existe une hémiplégie organique totale avec début de contracture, les réflexes sont semblables à ceux précédemment observés; une amyotrophie diffuse et rapide se développe du côté de l'hémiplégie; l'hémihypoesthésie tactile et douloureuse avec thermo-anesthésie persiste à gauche; le trijumeau droit est paralysé.

Examen oculaire. — 22 *février* 1909. — M. Rochon-Duvigneaud fait les constatations suivantes :

Hémianopsie latérale homonyme gauche :

Pas de lésion du fond de l'œil.

Pas de paralysie des mouvements associés, ptosis incomplet, diminution des mouvements de latéralité aussi bien du droit externe que du droit interne, convergence conservée.

Pupilles. — Elles sont inégales, la droite plus petite que la gauche. La pupille droite ne se dilate absolument pas dans l'obscurité, ne se contracte pas à la lumière, se contracte parfaitement à la convergence (signe d'Argyll-Robertson classique); la pupille gauche se contracte *incomplètement* à la lumière, très bien à la convergence (signe d'Argyll-Robertson incomplet).

Acuité visuelle : OD $= \frac{1}{3}$ (dépoli cornéen) ; OG : normale.

La sensibilité de la cornée et de la conjonctive est toujours abolie à droite et normale à gauche.

4 *mai* 1909. — Le blessé rentré dans sa famille après trois mois de séjour à l'hôpital Cochin, revient à cette date à l'hôpital Laënnec, dans le service du docteur Legueu. Il se plaint de céphalée et de douleurs paroxystiques dans la moitié droite de la face. Il réclame une intervention pour être soulagée. On constate toujours chez le blessé un syndrome de Weber nullement modifié; Argyll-Robertson net à droite, hémiplégie gauche spasmodique. M. Legueu décide l'intervention, vu le diagnostic de siège de la balle posé par la clinique et la radiographie.

Opération. — 7 juin 1909. — Craniectomie temporo-pariétale droite. Incision curviligne de la dure-mère à concavité inférieure. Il s'écoule à ce moment un véritable flot de liquide céphalo-rachidien, et la décompression est encore rendue plus évidente par l'affaissement du lambeau temporo-pariétal.

Cet affaissement facilite l'accès de la région basilaire. En réclinant un peu la substance cérébrale, on aperçoit la balle qui se dessine sous la dure-mère et dont toute la pointe a perforé la méninge. Elle est *sous-méningée*, placée au niveau des trous ovale et grand rond, légèrement en dedans d'eux, répondant en haut aux deux tiers externes du pédoncule cérébral droit et *à la bandelette optique qu'elle comprime.*

On incise la dure-mère sur le projectile : on l'extrait et, par une fermeture rapide du crâne, on termine ainsi une opération qui a duré environ 15 minutes.

Les suites opératoires sont parfaites, et le malade se lève dès le deuxième jour. La céphalée a disparu, et l'on doit penser qu'elle était liée à l'hydrocéphalie considérable constatée au cours de l'intervention.

Obs. 17. — Eulenburg, in *Deutche med. Wochenschr.*, 1896, n° 33.

Blessure par imprudence, *par balle de revolver calibre 7 millimètres. Plaie pénétrante de la tempe droite. Hémianopsie latérale homonyme gauche. Hémiplégie gauche. Paralysie de la vessie. Troubles de la sensibilité générale.*

Le 10 juin 1896, un apprenti-maçon âgé de 18 ans fut blessé par un de ses amis qui maniait maladroitement un revolver encore chargé.

La balle d'un calibre de 7 millimètres, pénétra dans la tempe droite à environ 3 cm. 5 au-dessus et à 2 centimètres en avant de l'insertion du pavillon de l'oreille droite.

Pendant les jours suivants, il y eut perte de substance cérébrale. Il conserva sa connaissance jusqu'au lendemain, mais dans la nuit eut de fréquents vomissements. Son état empira les jours suivants.

Le 3e jour, on constate une hémianopsie homonyme gauche complète ainsi qu'une paralysie de toute la moitié gauche du corps, y compris le demi-facial gauche. La vessie était également paralysée.

Sept semaines plus tard, on constate :

La portion inférieure du facial gauche est encore un peu faible, la langue encore déviée à gauche mais parfaitement mobile, la luette

primitivement déviée à gauche est redevenue droite. Le bras gauche est encore notablement plus faible que le droit, sans excitations motrices; la main gauche est plus froide et sue facilement. Dynamomètre à droite : 45 kilogrammes; à gauche : 22 kilogrammes. La sensibilité est égale des deux côtés. La marche est encore incertaine; la jambe gauche est un peu raide, la flexion du genou est entravée, le talon frappe le sol le premier. La station sur la jambe gauche et la pointe du pied est impossible. Tous les mouvements propres du membre inférieur gauche isolément sont impossibles : la flexion des orteils et du pied est des plus mauvaises, celle du genou très minime; les muscles extenseurs et adducteurs n'ont encore que peu d'action, mais les mouvements de la hanche sont conservés presque sans trouble.

La musculature est flasque. Le réflexe rotulien est augmenté. La sensibilité cutanée (à la douleur surtout, la sensibilité électro-cutanée, et à un moindre degré, la sensibilité thermique) jusqu'au membre supérieur est sérieusement atteinte.

Radiographie. — Le blessé fut radiographié afin de découvrir le siège de la balle. Celle-ci fut retrouvée dans la région pariétale de l'hémisphère droit, à peu de distance de la faulx du cerveau et de la voûte du crâne.

Obs. 18. — Von Lewschin, in *Zentralbl. f. Chirurgie*, n° 34, 872, 1900.

Tentative de suicide *par coup de revolver dans la région frontale. Hémianopsie latérale homonyme gauche. Hémiplégie gauche. Troubles de la sensibilité.*

Observation résumée (d'après Wilbrand et Saenger). — Un jeune homme de 20 ans s'est tiré un coup de revolver dans la région frontale. Il ne perdit pas connaissance, mais il fut aussitôt paralysé du côté gauche. La pupille gauche réagissait paresseusement; la pupille droite était normale. Fond d'œil normal. Douleur à la région postérieure de la tête. *Hémianopsie homonyme gauche.* Deux examens aux rayons X ont permis de constater que la balle siégeait au niveau du lobe occipital à environ 2 centimètres de la face interne de la boîte crânienne. On réussit à extraire le projectile; dans le plomb, se trouvaient profondément incrustés des éclats osseux. Guérison en 3 semaines. Amélioration des troubles sensitifs. Un an après la blessure, l'hémiplégie gauche était améliorée, *l'hémianopsie persistait.*

Obs. 19. — Abadie, in *Bullet. de la Société d'Anat. et de Physiol. de Bordeaux*, t. XX, 1899.

Tentative de suicide. — *Coup de revolver dans la tempe droite. Hémianopsie latérale homonyme gauche. Hémiplégie gauche. Lésion vraisemblable de la capsule interne.*

Au mois de mai, un jeune homme de 20 ans se tire dans la tempe droite une balle de revolver, calibre 11 millimètres; perte de connaissance pendant quelque temps; des symptômes parétiques se montrent à gauche, d'abord du côté de la face, puis dans le membre supérieur du même côté.

Le lendemain, l'hémiplégie gauche est complète, intéresse le facial inférieur et les membres; la paralysie est flasque. Réflexes testiculaire, rotulien, plantaire, abolis à gauche. Pas de trace de contracture, pas de secousse épileptoïde du pied, ni de la rotule.

L'hémiplégie persiste pendant huit jours, sans exagération des réflexes rotuliens. Vives douleurs dans la tempe droite par suite de la formation d'un abcès.

Quelques jours plus tard, quelques légers mouvements volontaires apparaissent dans le pied, puis dans la jambe. Les réflexes tendineux sont maintenant exagérés du côté paralysé, l'abolition des réflexes sensitifs persiste. Il n'existe aucun trouble de la sensibilité cutanée ou muqueuse; le blessé n'accuse aucun trouble dans le fonctionnement des organes des sens.

Il récupère bientôt, mais insensiblement, les mouvements des membres paralysés, avec persistance de maladresse de la main gauche et une légère raideur du genou. La marche s'exécute normalement du côté droit, mais le pied gauche se soulève plus lourdement de terre et y revient après avoir décrit un petit mouvement de fauchage.

Radiographie. — Une radiographie faite de profil montre à l'intérieur du crâne deux corps métalliques, situés en projection horizontale sur la ligne du plus grand diamètre antéro-postérieur. Le plus petit se trouve à 2 centimètres en arrière de l'angle externe de l'orbite; le second, plus postérieur, est au centre même de l'ovoïde dessiné par le contour de l'image.

L'autre épreuve en projection antéro-postérieure, l'occiput sur la plaque sensible, montre que ces deux fragments sont situés tous deux sur le plus grand diamètre transverse du crâne; le petit, externe, à 2 centimètres environ de la paroi crânienne, représente le culot de la

balle et doit répondre au centre ovale sous-jacent à la région frontale postérieure. Le plus gros, corps de la balle, est distant de 1 centimètre à peine de la scissure interhémisphérique et doit se trouver dans la partie postéro-inférieure de la couche optique droite.

Le blessé, à peine sorti de l'hôpital, ne tarda pas à s'inquiéter de troubles visuels qu'il avait déjà remarqués, mais sans s'en rendre compte. Dans la rue, il ne voyait pas les personnes qui arrivaient à sa gauche et les bousculait au passage.

Il monta à bicyclette, ne vit pas le trottoir, puis un peu plus loin un arbre et fit deux chutes successives. L'examen fit constater que l'appareil externe de la vision était parfaitement indemne ainsi que le fond de l'œil. L'acuité visuelle était normale des deux côtés, mais il existait une *hémianopsie latérale homonyme gauche*. Celle-ci a persisté, alors que les phénomènes paralytiques ont disparu, le blessé conservant seulement une très légère déviation de la commissure labiale et de la langue, un trouble très léger de la marche du côté gauche et des réflexes tendineux un peu vifs.

Obs. 20. — Hartmann, in *Münchener med. Wochenschr.*. 1899, p. 162.

Blessure par tentative de suicide (11 octobre 1898). — *Plaie située au-dessus de l'oreille droite par balle de revolver calibre 9 millimètres. Hémianopsie latérale homonyme gauche. Hémiplégie gauche. Paralysie faciale gauche. Paralysie oculomotrice droite.*

Obs. 21. — Tatsuji Inouye, in T. Inouye, *loc. cit.*, Fall 1, p. 29.

Blessure de la guerre Russo-Japonaise. — *Plaie pénétrante de la région postérieure du crâne par balle de petit calibre. Hémianopsie homonyme gauche. Léger trouble de la démarche. Diminution de la force musculaire. Hypoesthésie de la partie supérieure du corps. Défaillance de la mémoire.*

Observation résumée. — 7 *mars* 1905. — Kojima, 24 ans, caporal d'infanterie, cultivateur, blessé à Moukden, en marche, par infanterie à 1.500 mètres. Conscience presque aussitôt abolie.

5e jour. — *Motilité* : presque sans mouvement. Délire confus et

continuel. Agitation. Mouvements violents et involontaires. Pas de troubles des sphincters. Transporté à un autre lazaret.

7e. jour — La conscience revient progressivement.

Céphalée. Perçoit le bruit et les paroles, mais voit mal et ne peut reconnaître les personnes.

11e jour. — Blessure : les orifices d'entrée et de sortie de la balle commencent à se cicatriser. Raideur de la nuque. Transporté à un autre lazaret.

17e jour. — Blessure : évolution favorable. Troubles de la motilité aux extrémités inférieures. Traitement : KI.

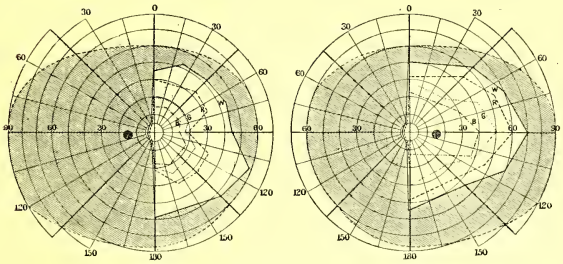

Fig. 8. — Obs. 21

22e jour. — Alimentation modérée. Bon appétit. La démarche est peu sûre et vascillante.

29e jour. — Pas de symptôme de compression. Transporté à un autre lazaret.

32e jour. — Transporté au Japon sur un bateau-hôpital. Blessure guérie. Démarche ataxique.

36e jour. — Transporté dans un hôpital de l'intérieur. Sensibilité un peu diminuée aux membres inférieurs. Vision : compte les doigts à 35 centimètres. Traitement : KI.

40e jour. — Réaction pupillaire normale.

48e jour. — Bon état général. Vision améliorée. Traitement : KBr.

52e jour. — Transporté à l'hôpital de Tokio.

57e jour. — Persistance des troubles de la démarche. Vision : compte les doigts à 1 mètre.

60e jour. — Légère diminution de la force musculaire aux extré-

mités. Les troubles de la démarche persistent. Pas de déviation de la langue. Pli naso-labial égal des deux côtés. Hypoesthésie au niveau de la paroi gauche du thorax, de l'extrémité inférieure gauche, de l'avant-bras droit, de la région occipitale droite et d'une partie de la région occipitale gauche. Sens du goût et de l'odorat affaiblis du côté gauche. Réflexes rotuliens un peu exagérés.

Le blessé se plaint de défaillances de la mémoire.

Examen occulaire : fentes palpébrales égales des deux côtés. La pupille gauche est plus grande que la droite; leur forme et leurs réflexes sont normaux. Pas de troubles de la motilité oculaire.

80e jour. — Pupilles : réaction paresseuse à la lumière. Vision : OD = compte les doigt à 1 mètre ; OG = 35 centimètres.

Etat actuel, 113e jour. — Blessure : l'orifice d'entrée de la balle se trouve sur la région pariétale droite. Dépression osseuse de 6 millimètres de diamètre. Cicatrisée.

L'orifice de sortie siège à gauche de la protubérance occipitale externe. Dépression osseuse de 6 millimètres de diamètre. Cicatrisé. Le blessé peut marcher avec des béquilles ; sans béquilles, démarche incertaine et légèrement ataxique. Pas de troubles de la parole.

Examen oculaire. — Réaction pupillaire à la lumière, paresseuse. Milieux transparents. Papilles normales. Les vaisseaux de la rétine sont un peu rétrécis. Accommodation normale. Pas de diplopie. Scintillement continuel, la nuit et le jour. Vision : OD = compte les doigts à 6 mètres; OG = compte les doigts à 3 mètres.

Champ visuel. — Hémianopsie homonyme gauche complète, sauf inclusion maculaire de 4°.

280e jour. — Pas de troubles de l'écriture. Il a pu écrire une lettre, mais tous ses malaises, et particulièrement tous les troubles visuels, persistent comme avant.

D'après son calcul mathématique, Inouye dit que le trajet de la balle a rencontré exactement la radiation optique droite, ce qui explique bien le symptôme clinique d'hémianopsie homonyme gauche.

Au moyen de ce cas, il montre le rapport précis existant entre la situation de la blessure et le déficit du champ visuel (1).

(1) Tatsuji Inouye, *loc. cit.* (fin du 4e chapitre).

Obs. 22. — Tatsuji Inouye, in T. Inouye, *loc. cit.*, Fall 3, p. 38.

Blessure de la guerre Russo-Japonaise. — *Blessure en balafre de la région temporale droite par éclat de gros projectile. Hémianopsie latérale homonyme gauche avec rétrécissement concentrique de chaque champ conservé. Névrite optique. Mémoire affaiblie. Ptosis léger. Trouble léger de la démarche.*

5 *décembre* 1904. — Sato, 23 ans, fantassin, cultivateur, blessé à Port-Arthur par infanterie à 4 mètres, en position du tireur couché. Conscience bientôt abolie.

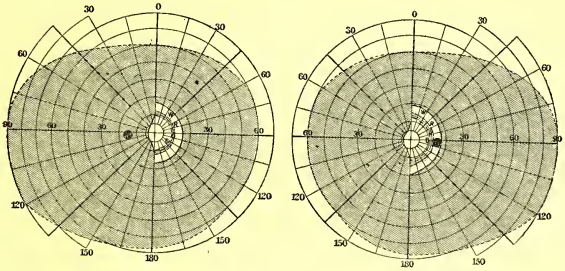

Fig. 9. — Obs. 22

Blessure. — En avant et au-dessus de l'oreille droite, plaie des parties molles longue de 30 millimètres s'étendant dans le sens sagittal.

5e jour. — Conscience un peu troublée, délire de temps en temps.

42e jour. — Blessure : on pratique une incision à cause de la persistance d'un trajet fistuleux; on enlève dix esquilles, la plus grosse comme un haricot.

129e jour. — On enlève deux nouvelles esquilles.

139e jour. — En présence de phénomènes graves de compression, on trépane le blessé. Incision d'un abcès, d'où s'écoule plus de 100 grammes de pus.

185e jour. — Blessure : bon bourgeonnement.

Examen oculaire. — Névrite optique en voie d'amélioration.

215e jour. — Blessure de la tête guérie. Déficit osseux étendu. Forte pulsation cérébrale.

Motilité : trouble léger de la démarche. Pas de trouble de la parole.

Etat mental : très irritable. Faiblesse de la mémoire. Céphalée violente.

Examen oculaire. — Léger ptosis à droite, peut-être à cause de lésions des filets faciaux de la 111e paire.

Globes oculaires : motilité intacte.

Pupilles égales, réaction normale.

Pupilles légèrement hyperhémiées. Les veines sont un peu sinueuses et dilatées.

Vision : de chaque côté $\frac{6}{20}$.

Champ visuel. — Hémianopsie complète gauche sauf inclusion maculaire de 4°; rétrécissement concentrique des champs conservés. Sens chromatique conservé.

233e jour. — Vision : OD $= \frac{6}{30}$; OG $= \frac{6}{60}$.

Champ visuel. — Des deux côtés, inclusion maculaire de 2°, atteignant jusqu'à 6° sur le méridien horizontal, et s'abaissant jusqu'à 4° si l'examen est prolongé trop longtemps (Fig. 9).

243e jour. — Céphalée violente.

Vision : ODG $= \frac{6}{20}$.

Champ visuel. — Des deux côtés inclusion maculaire de 2°. Sur la moitié droite du champ visuel, le rétrécissement est de 2° plus large qu'au cours de la mensuration précédente.

Discussion. — Etant donnée la situation éloignée de la blessure, il est vraisemblable de penser qu'il s'agit d'une lésion des radiations optiques droites par suppuration secondaire.

Obs. 23. — Christiansen, in *Nordiskt med. Arch.* Abt. II. Heft 2, 1902, p. 1.

Tentative de suicide. — *Coup de feu dans la tempe droite. Hémianopsie latérale homonyme gauche. Amélioration du symptôme hémianopsie. Mort par deuxième tentative de suicide. Autopsie.*

Le 1er *août* 1900, une femme âgée de 30 ans se tire un coup de feu dans la tempe droite. Apportée à l'hôpital, elle a sa connaissance;

elle fait des réponses cohérentes et bien articulées. Pas de trouble moteur ni sensitif. Pupilles dilatées, insensibles à la lumière. Cécité absolue. Rien à l'ophtalmoscope. La plaie donne issue à un peu de matière cérébrale et de sang.

Dans la journée, les papilles ont repris leurs dimensions normales.

3 août. — La blessée perçoit la flamme d'une bougie et la main qui passe à 10 ou 20 centimètres devant ses yeux.

4 août. — Elle lit les lettres de dimensions moyennes et peut indiquer l'heure sur un cadran.

9 août. — Elle lit des caractères très fins.

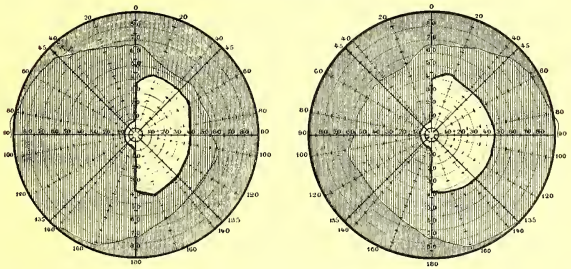

O. G. O. D.

Fig. 10. — Obs. 23

Le champ visuel pris le 16 août décèle l'existence d'une *hémianopsie homonyme gauche complète* avec rétrécissement concentrique L'acuité visuelle centrale est normale (Fig. 10).

17 septembre. — Les deux champs visuels se sont élargis dans leur moitié droite, et de plus ils débordent notablement la ligne médiane vers la gauche (Fig. 11).

Radiographie. — En raison de la céphalalgie accusée par le blessé et de l'état mental que lui crée l'idée de séjour du projectile, six semaines après l'accident, on la radiographie et on reconnait que la balle se trouve à 1 centimètre au-dessous de l'écorce cérébrale du côté gauche.

Trépanation. — En regard de ce point, on place une couronne de trépan qui enlève un morceau de l'angle postéro-inférieur du pariétal gauche en empiétant un peu sur le temporal. Le projectile est extrait.

Deux jours après, on explore sommairement le champ visuel qui présente toujours une hémianopsie gauche; il n'existe pas de daltonisme.

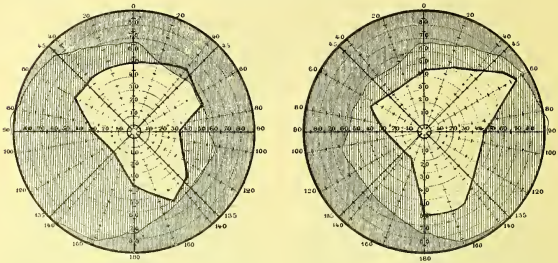

O. G. O. D.

Fig. 11. — Obs. 23 (17 septembre 1900).

La blessée ne présente les mois suivants aucun symptôme particulier.

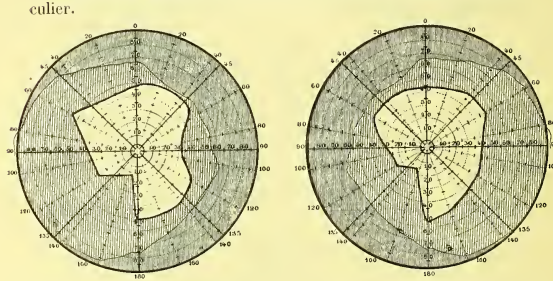

O. G. O. D.

Fig. 12. — Obs. 23 (29 janvier 1901).

29 janvier 1901. — Les champs visuels sont relevés; ils sont un peu plus élargis (Fig. 12).

30 janvier 1901. — Deuxième tentative de suicide. Mort le lendemain.

Autopsie. — Outre la trace de trépanation à gauche, on constate à droite : 1° le premier trou d'entrée situé à 6 ou 7 centimètres au-dessus et en arrière du bord postéro-supérieur du méat auditif à 3 centimètres au-dessus de l'horizontale ménée par le bord supérieur du zigoma et à 12 centimètres en arrière de l'apophyse orbitaire externe; 2° le deuxième trou d'entrée situé dans la fosse temporale droite vers le ptérion. La voûte enlevée, on voit un épanchement sanguin épidural assez abondant à gauche. Sous la dure-mère, du sang liquide et coagulé occupe la fosse crânienne moyenne et postérieure, entoure le cervelet et pénètre dans le canal rachidien. Les méninges molles, surtout à droite, sont fortement imbibées de sang.

Le trajet du dernier coup de feu se dirige en bas et en arrière à travers le ventricule latéral droit, la tente du cervelet et son lobe gauche; la balle est arrêtée dans la fosse crânienne postérieure. Cette lésion n'a aucun rapport avec le premier coup de feu, et vu la brièveté de la survie, elle n'a pu retentir secondairement sur lui. Le trou d'entrée de la première balle se trouve au milieu du bord supérieur de la temporale inférieure droite, le pli courbe et le lobule du pli courbe sont intacts. Le trajet se dirige en dehors, en bas et en arrière et, sur la face interne du lobe occipital droit, *on voit un trou dans la partie antérieure du cuneus; il intéresse les lèvres supérieure et inférieure de la scissure calcarine dans son tiers antérieur, comme aussi son prolongement en avant du coin.*

En face, sur la face interne de l'hémisphère gauche, existe un trou un peu en arrière et au-dessous du précédent; à ce niveau, la *partie antérieure de la scissure calcarine et les parties voisines de l'écorce sont lésées.* Enfin la balle est sortie à la partie entéro-supérieure de circonvolution occipitale inférieure.

A droite, la corne postérieure du ventricule latéral a été traversée; aussi les *radiations de Gratiolet sont tout à fait détruites dans leur moitié supérieure.*

A gauche, la balle a passé un peu plus en arrière et en bas, intéressant la corne postérieure du ventricule latéral et les *radiations de Gratiolet sont traversées à leur milieu ainsi que les fibres d'associations voisines.*

Dans le trajet droit, du sable osseux, des débris du cuir chevelu et du tissu musculaire sont restés en place sans provoquer de réaction. Il n'existe de dégénérescence que dans une zone très étroite autour de la blessure.

Obs. 24. — Von Bergmann, in *Münchener med. Wochensch.*, 1898, p. 221.

Blessure par balle de l'angle interne de l'œil droit. Hémaniopsie latérale homonyme gauche. Double stase papillaire. Hémorragies rétiniennes. Exophtalmie.

L'orifice d'entrée de la balle est au niveau de l'angle interne de l'œil droit; la balle alla jusqu'au lobe occipital droit où elle se fixa.

Examen oculaire. — Double stase papillaire. Hémorragies rétiniennes. Exophtalmie.

Hémianopsie latérale homonyme gauche.

Ce trouble du champ visuel persista chez le blessé. Les autres symptômes oculaires disparurent.

Obs. 25. — Tscherning, in *Hospitaltidende*, 1901, Nr. 16.

Tentative de suicide. — *Plaie pénétrante de la région frontale droite par balle de revolver. Hémianopsie latérale homonyme gauche.*

Observation résumée. — Chez un malade de 30 ans qui s'était tiré une balle de revolver dans la tête, dans une tentative de suicide, Tscherning observa une blessure d'entrée qui se trouvait à 12 centimètres à droite derrière l'apophyse orbitaire du frontal. La blessure de sortie se trouvait à 7 centimètres en haut et en arrière du conduit auditif externe. Un peu de substance cérébrale était herniée dans cette dernière plaie.

Il se produisit une cécité. Dix jours après, la vision était très améliorée, mais on constata à ce moment l'existence d'une *hémianopsie latérale homonyme gauche.* Il y avait un rétrécissement des champs conservés. L'examen ophtalmoscopique pratiqué ce jour-là n'a rien décelé d'anormal au fond de l'œil.

Le projectile fut retiré du lobe occipital par trépanation.

La balle avait lésé les voies de conduction des sphères visuelles, la droite plus que la gauche.

Obs. 26. — Heuse, in *Centralbl. f. prakt. Augenheilk*, 1881, p. 205.

Tentative de suicide. — *Blessure pénétrante de la région frontale droite. Hémianopsie latérale homonyme gauche.*

Le blessé, âgé de 26 ans, présente dans la région frontale, au-dessus du milieu de la paupière droite, une cicatrice de forme arrondie, de la dimension du pouce; cette cicatrice est le reliquat de la plaie d'entrée d'une balle : il y a deux mois, le malade a fait une tentative de suicide.

Les renseignements obtenus permettent de penser que le blessé est tombé sur le sol aussitôt après le coup de feu et qu'il est resté étendu sans connaissance dans une forêt pendant un certain temps; il a erré quelques heures pour arriver enfin jusqu'à un hôpital.

Examen. — Aucun trouble de motilité, ni de sensibilité.

Examen à l'ophtalmoscope : rien de particulier à signaler.

L'acuité visuelle est normale de chaque côté

Champ visuel. — *Hémianopsie latérale homonyme gauche complète.*

Hémianopsies latérales homonymes gauches à limite passant par le point de fixation.

Obs. 27. — Von Limbeck, in *Prager med. Wochenchr.*, 1890. Nr. 45.

Tentative de suicide. — *Coup de pistolet dans la bouche (palais). Hémianopsie latérale homonyme gauche. Hémiplégie droite. Aphasie motrice corticale. Paralysie de l'oculo-moteur gauche.*

Une jeune fille s'est tirée un coup de pistolet dans la bouche. La balle pénétra dans le crâne après avoir fracturé la voute palatine.

Motilité. — Hémiplégie du côté droit. Aphasie motrice corticale.

Examen oculaire. — Paralysie complète de l'oculo-moteur gauche. Fond d'œil normal. Acuité visuelle : OD $= \frac{6}{12}$; OG $= \frac{6}{24}$. *Hémianopsie latérale homonyme gauche*; la limitation verticale du champ anopsique passe par le point de fixation.

Obs. 28. — Coutela et Velter, in *Archives d'ophtalmologie*, mars 1917.

Tentative d'homicide. — *Blessure de la région occipitale droite par balle de revolver 6 millimètres tirée à bout portant. Hémianopsie latérale homonyme gauche complète à limite passant par le point de fixation. Hernie du cerveau. Réapparition de la sensation lumineuse dans les champs hémianopsiques.*

Le 12 *octobre* 1908, à 6 heures du soir, Mme P..., âgée de 27 ans et demi est amenée à l'Hôtel-Dieu; elle a reçu vers 5 heures et demie, une balle de revolver tirée à bout portant, dans la région occipitale

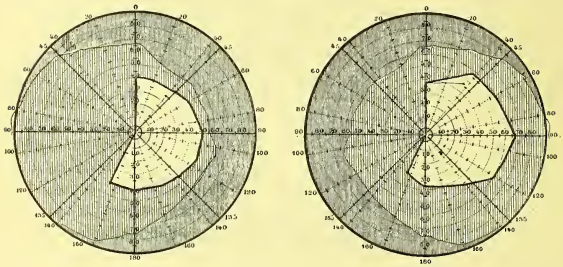

O. G. O. D.

Fig. 13. — Obs. 28.

droite. Elle est tombée, a perdu connaissance pendant quelques minutes, puis s'est relevée et a pu marcher; on l'a conduite de suite à l'hôpital. Elle perd par la plaie beaucoup de sang et se plaint d'un peu de lourdeur de tête, de vertiges et de nausées; il existe des vomissements alimentaires.

On constate dans la région occipitale droite, à 2 centimètres environ de la ligne médiane, un peu au-dessous de la protubérance occipitale externe, une plaie circulaire faite par la balle, plaie à bords nets, de 5 à 6 millimètres de diamètre; un peu de substance cérébrale (1 centimètre cube environ) s'échappe par cette plaie, qui est lavée et pansée aseptiquement.

Il n'existe ni troubles sensitifs, ni troubles moteurs, mais l'examen de l'appareil sensoriel, pratiqué immédiatement, montre l'existence d'une hémianopsie homonyme gauche. Température, 36°7. Dans la nuit du 12 au 13 octobre, la malade a encore quelques vomissements, mais ne souffre pas.

Grâce à notre collègue et ami Moure, nous pouvons continuer à observer la malade les jours suivants.

Le 13 octobre, les vomissements ont cessé; il existe une céphalalgie légère; température, 38°7.

Trépanation. — M. Morestin fait une large trépanation au niveau

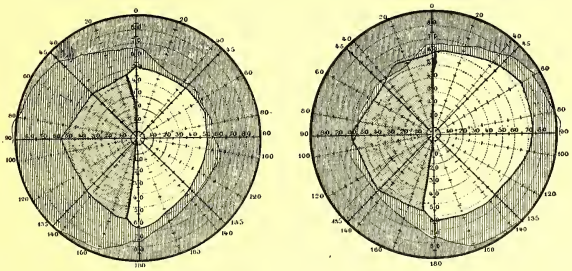

O. G. O. D.

Fig. 14. — Obs. 28 (16 février 1909).

de la plaie occipitale : la dure-mère largement déchirée, laisse apercevoir la substance nerveuse du lobe occipital fortement dilacérée : ablation de caillots abondants et d'esquilles. Le soir même de la trépanation, la fièvre tombe, pour ne plus reparaître.

Les jours suivants, l'orifice de la trépanation donne passage à une encéphalocèle, dans l'intérieur de laquelle la radiographie montre incluse une balle déformée, aplatie et superficielle. L'état général est bon, la malade ne souffre pas; ni fièvre, ni vomissements, ni hémorragies.

L'examen oculaire peut être fait plus complètement. Rien à noter dans l'aspect extérieur du globe : la motilité extrinsèque est normale; les pupilles, égales, réagissent bien à la lumière et à l'accommodation; aucun trouble du réflexe consensuel. Le fond d'œil est normal des deux côtés.

Champ visuel. — 1° Hémianopsie latérale homonyme gauche com-

plète et sans conservation de la vision (maculaire) dans la moitié maculaire correspondant au champ aveugle (fig. 13).

2° Léger rétrécissement concentrique des moitiés conservées du champ visuel, aussi bien pour le blanc que pour les couleurs.

3° Pas de perception lumineuse dans les champs aveugles : les épreuves de Bard donnent un résultat négatif. A noter également l'absence de réaction hémianopique de Wernicke.

L'acuité visuelle est de 7/10 à droite comme à gauche.

Troubles subjectifs. — La malade ne voit pas vers la gauche et fixant un objet de petites dimensions, elle n'en distingue que la moitié droite; la lecture et l'écriture sont de ce fait très difficiles.

Système nerveux. — Les autres parties du système nerveux ne montrent rien de spécial : aucun trouble de motilité, ni de sensibilité. Les réflexes cutanés et tendineux sont normaux.

Le 7 novembre, M. Morestin pratique l'extraction de la balle : extraction facile, car la balle est très superficielle, incluse dans le tissu nerveux de l'encéphalocèle. Celle-ci, toujours très volumineuse, se réduit lentement. L'état général est excellent; les symptômes visuels persistent sans changement.

La malade est revue le 16 *février* 1909. Son état est très bon; les symptômes visuels sont les mêmes, sauf qu'il existe une légère perception lumineuse dans les champs aveugles, jusqu'à 55° sur OG et 60° sur OD; de plus, le rétrécissement des parties conservées du champ visuel a presque entièrement rétrocédé. La vision maculaire correspondant au champ aveugle est toujours nulle (fig. 14).

L'encéphalocèle est maintenant complètement réduite et la cicatrisation est complète.

II. — Hémianopsies en quadrant.

Obs. 29. — J. Galezowski, in *Archives d'ophtalmologie*, avril 1913.
Art. de Lapersonne et Velter.

Plaie pénétrante de l'apophyse mastoïde gauche par balle de pistolet. Hémianopsie homonyme gauche relative dans le quadrant supérieur, absolue dans le quadrant inférieur. Hémiplégie gauche.

Homme de 68 ans, a reçu en 1868 une balle de pistolet qui a pénétré dans le crâne par l'apophyse mastoïde gauche. La balle n'est pas ressortie et n'a pas été extraite. La radiographie n'a pas été

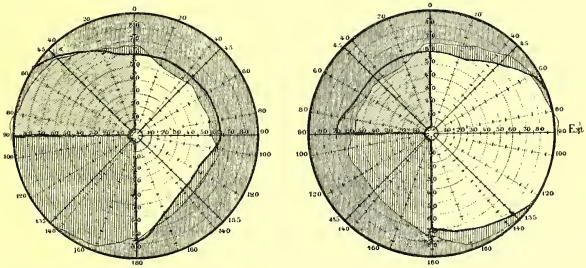

O. G. O. D.

Fig. 15. — Obs. 29.

faite, le blessé n'ayant jamais voulu s'y soumettre. Aussitôt après le traumatisme : hémiplégie gauche totale, qui a disparu après plusieurs mois, et dont il n'existe plus de trace aujourd'hui; mais il persiste une hémianopsie homonyme gauche en secteur ; l'hémianopsie est absolue dans le quadrant inférieur, mais dans le quadrant supérieur, il n'y a que de l'hémiamblyopie avec hémia-

chromatopsie. Le fond d'œil est normal. Aucun trouble de la musculature externe. Réflexes pupillaires normaux, pas de réaction hémiopique de Wernicke. Acuité visuelle : ODG $= \frac{1}{3}$ avec + 3 D.

Obs. 30. — Wallgreen, in *Mitt aus den Grenzgebieten der. Med. u. Chirurgie.* 1898, III, p. 283; et in Henschen, *Centre cortical de la vision.* Paris, 1900.

Blessure par balle de revolver dans l'œil gauche. Amblyopie dans le secteur inférieur gauche de l'œil droit. Hémiplégie gauche. Troubles de la sensibilité. Légère aphasie sensorielle et motrice. Difficulté de la lecture et de l'écriture spontanées.

Un homme âgé de 33 ans, reçut le 12 *août* 1895, une balle de revolver dans l'œil gauche. Il tomba sur le sol, resta trois semaines sans connaissance dans un hôpital. Revenu à lui, il ne pouvait ni parler ni comprendre ce qu'on lui disait; il était paralysé du côté gauche. Progressivement, la compréhension et la parole revinrent; l'état du blessé s'améliora presqu'en août 1896. A cette époque apparut une douleur dans le côté gauche de l'occiput pour laquelle il consulta.

2 septembre 1896. — A cause de cette céphalée, il fut transféré à l'hôpital universitaire d'Upsal.

6 septembre 1896. — Le blessé fut examiné par Henschen : légère aphasie sensorielle et motrice, difficulté de la lecture et de l'écriture spontanée. L'odorat est complètement perdu, mais la mémoire des odeurs est bonne. L'œil gauche a été énuclé. L'examen du champ visuel de l'œil droit révéla une *diminution de l'acuité visuelle dans le secteur inférieur gauche.*

Réaction pupillaire normale. 3e, 4e, 6e paires normales. La sensibilité du côté gauche de la face dans tous ses modes est diminuée. Parésie de la moitié gauche de la face. Des deux côtés, l'ouïe est bonne. Le goût est subjectivement diminué, mais pas objectivement; c'est plutôt une conséquence du trouble de l'odorat.

10e paire normale. 11e paire : l'épaule gauche est abaissée. 12e paire : la langue est déviée à gauche. Du côté des nerfs spinaux : la sensibilité dans tous ses modes, sauf la sensibilité musculaire, est diminuée d'une façon appréciable. Il existe une hémiplégie gauche. Les réflexes tendineux sont exagérés à gauche; on trouve des troubles

trophiques et vaso-moteurs du côté gauche comme chez les hémiplégiques.

15 janvier 1897. — Les douleurs de tête sont devenues plus violentes, l'aphasie et les troubles de la sensibilité et de la mobilité sont un peu améliorés.

Radiographie et trépanation. — La balle ayant été repérée par la radiographie, Lennander taille un lambeau à la Wagner; au-dessous de la dure-mère adhère la pie-mère, la coloration des circonvolutions est plus foncée, le cerveau un peu moins élastique et à 1 centimètre de profondeur l'aiguille sent la balle qui, encapsulée, est extraite sans difficulté. Elle se trouvait à 4 cm. 6 à droite de la ligne médiane, immédiatement sous l'écorce de la 2e circonvolution occipitale, à la limite de la circonvolution angulaire, un peu au-dessus de la scissure calcarine. La plaie opératoire guérit en 11 jours. L'opération eut pour effet de provoquer une hémianopsie totale gauche avec zone aveugle périphérique de la moitié droite, trouble fonctionnel dont on put suivre la rapide régression.

Obs. 31. — De Lapersonne et Velter, in *Archives d'ophtalmologie.* Paris, avril 1913; et in *Revue neurologique.* Paris, 30 mars 1913. p. 424. (Clinique ophtalmologique de l'Hôtel-Dieu).

Blessure par accident. — *Traumatisme de l'orbite et de l'encéphale par balle de revolver de petit calibre. Hémianopsie en quadrant. (supérieur droit). Hyperhémie papillaire. Confusion mentale. Désorientation dans le temps et l'espace. Cécité psychique. Cécité verbale. Cécité littérale.*

Le blessé, dont il s'agit, est un jeune télégraphiste de 14 ans qui, le 29 janvier dernier (1913), en jouant avec un de ses camarades, a reçu une balle de revolver de petit calibre, qui pénétra dans l'orbite gauche, directement d'arrière en avant. Dès son admission à l'Hôtel-Dieu, on constata les symptômes suivants : 1° un éclatement du globe oculaire gauche, dont la partie antérieure faisait une forte saillie entre les paupières; 2° un volumineux hématome de l'orbite gauche. L'œil droit était normal; la pupille en mydriase moyenne, réagissait bien à la lumière; il n'y avait pas de modification du fond de l'œil. La radioscopie et la radiographie furent faites aussitôt et montrèrent que la balle était localisée au lobe occipital gauche, tout près de la ligne médiane, à une petite distance de la paroi postérieure et supérieure du crâne.

Il n'existait, du côté du système nerveux, aucun symptôme de localisation.

L'état général était très grave; torpeur très accusée, ralentissement du pouls (65), mais pas d'élévation thermique.

Rapidement, dans les jours suivants, l'état général s'aggrave encore, le pouls était très lent, le malade est dans le coma presque complet : les réflexes sont tous abolis; nous constatons, du côté de l'œil droit, une hyperhémie papillaire assez marquée. Ces symptômes nous engagent, le 1er février, à faire une ponction lombaire qui permet de retirer 25 centimètres cubes de liquide très nettement sanglant. Une deuxième ponction, faite 2 jours après, et dont le liquide est seulement jaune clair, amène une amélioration progressive et définitive, et *le* 11 *février*, nous pouvons pratiquer dans de bonnes conditions, avec anesthésie chloroformique, l'énucléation de l'œil gauche. Dès ce moment, l'état devient très bon et *le* 14 *février*, le malade est sur pied; nous pouvons alors l'examiner complètement, 16 jours après l'accident. Nous sommes frappés immédiatement par les allures générales et l'état psychique du blessé. Il existe en effet :

1° Une obnubilation intellectuelle très marquée, avec désorientation complète dans le temps et dans l'espace.

2° Une amnésie considérable portant sur tous les faits antérieurs à l'accident et même sur les faits récents.

3° Des troubles aphasiques assez complexes que nous pouvons caractériser de la façon suivante :

Le malade est incapable d'évoquer spontanément les noms des objets qu'on lui présente; cette *amnésie d'évocation* porte surtout sur les substantifs. Les objets présentés sont, sauf quelques-uns, assez bien reconnus; il n'y a que peu de *cécité psychique*; mais le malade, ne pouvant trouver le nom de l'objet, emploie des gestes et des périphrases pour caractériser ses qualités et son utilité. Il n'existe pas de trace de *surdité verbale*. Les noms des objets présentés sont immédiatement reconnus dans une énumération d'autres noms; les ordres donnés verbalement sont correctement compris et exécutés. Mais il y a un certain degré de *cécité verbale* et surtout de la cécité psychique des mots. La lecture est en effet possible, quoique pénible et lente, mais le sens des mots n'est pas compris. Les ordres donnés par écrit ne sont pas exécutés. L'écriture sous dictée est possible; le malade peut se relire, mais il ne comprend pas le sens des phrases qu'il a écrites. Il copie correctement les caractères imprimés en écriture cursive. Il n'y a aucun trouble de l'articulation des mots et pas de paraphasie. Le malade se présente avec des caractères un peu particuliers : ce n'est pas un aphasique moteur, il n'est que peu aphasique

sensoriel (cécité psychique), mais son aphasie est surtout une *aphasie par amnésie*; elle rentre dans le groupe des faits qui ont été décrits sous le nom *d'amnésie verbale visuelle*, et plus spécialement *d'aphasie optique*, dans lesquels l'image motrice du mot n'est pas évoquée par la vue de l'objet, mais où l'évocation est possible si d'autres impressions sensorielles (ouïe) viennent en aide à l'impression visuelle. Dans notre cas, le malade ne peut évoquer le mot que si on lui vient en aide en prononçant les premières lettres ou les premières syllabes du mot. En dehors de ces symptômes, rien d'anormal à signaler du côté du système nerveux; il n'y a pas *d'apraxie*.

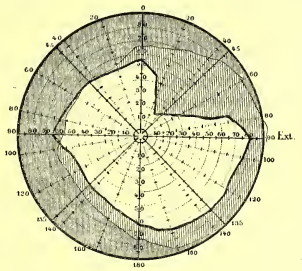

O. D.

Fig. 16. — Obs. 31.

Depuis le 20 février, date de ce premier examen, l'amélioration a été très rapide. Au dernier examen (10 avril), l'état est le suivant :

1° Il n'y a plus de confusion mentale, ni désorientation.

2° L'amnésie s'est atténuée; mais l'amnésie d'évocation persiste avec ses mêmes caractères.

3° Il n'y a plus de cécité psychique; de la cécité verbale, il ne reste plus qu'un peu de cécité littérale, pour certaines lettres seulement (*i*, *é*, *p*, *b*, *d*).

4° Les ordres donnés verbalement ou par écrit sont bien compris ou exécutés, s'ils sont simples; les ordres compliqués ne sont que partiellement exécutés.

Il est enfin intéressant de remarquer que, malgré ces troubles amnésiques, le malade lit parfaitement la musique et joue de mémoire, sur le violon, des airs, même compliqués, autrefois appris par cœur.

Examen de l'œil droit. — L'acuité visuelle est normale.

Champ visuel. — Il existe une *hémianopsie en quadrant*, localisée au segment supérieur du champ visuel temporal; il existe aussi un léger rétrécissement des parties conservées de ce champ visuel (fig. 16).

La réaction hémiopique de Wernicke n'a pu être constatée.

Plusieurs examens faits récemment, à quelques jours de distance, n'ont pas décelé de modifications.

19 *février* 1914. — Nous avons pu nous-même (Barbazan) mesurer de nouveau le champ visuel du blessé à la Clinique ophtalmologique de l'Hôtel-Dieu. Le champ visuel *est absolument dans le même état* qu'il y a un an. Les autres troubles ont à peu près disparu, mais ses parents affirment que sa mémoire et son intelligence sont moins bonnes qu'avant l'accident.

Obs. 32. — Dupuy-Dutemps et Coutela, cit. in *Arch. d'ophtalm.*, mars 1910.

(Ce cas a été étudié, au point de vue anatomo-pathologique, par Monbrun, dans sa thèse, *l'Hémianopsie en quadrant*).

Tentative de suicide. — *Plaie pénétrante de la région occipitale droite par balle de revolver 6 millimètres. Hémianopsie en quadrant (supérieur gauche). Stase papillaire bilatérale. Diplopie croisée. Petite méningo-encéphalocèle. Mort par infection méningée. Autopsie et coupes en série dans le lobe occipital.*

Le blessé, âgé de 20 ans, est entré au début du mois de juillet à l'hôpital Saint-Antoine dans le service de M. Ricard; il venait de se tirer un coup de revolver dans la région occipitale droite. La rareté de siège de la blessure (occipitale) dans une tentative de suicide s'explique par une idée bien arrêtée. Le blessé, ayant entendu dire qu'on se manquait souvent quand l'arme était dirigée vers la tempe, s'était assis sur une chaise, et après avoir appuyé son bras droit sur le dossier, avait fortement appuyé le canon du revolver contre l'occiput.

A son arrivée à l'hôpital, la plaie fut nettoyée, l'orifice de pénétration

de la balle débarrassé des esquilles et légèrement agrandi par résection de ses bords.

Radiographie. — La balle restée dans le crâne n'est pas extraite; elle apparait à la radiographie dans la partie supérieure gauche du crâne, vers la région rolandique.

Examen oculaire. — Les suites furent simples et normales. La plaie était cicatrisée lorsque M. Coutela constata à la fin de juillet une stase papillaire bilatérale classique et une diplopie croisée. Vision : ODG, V = 1.

Champ visuel. — Hémaniopsie en quadrant supérieur gauche. —

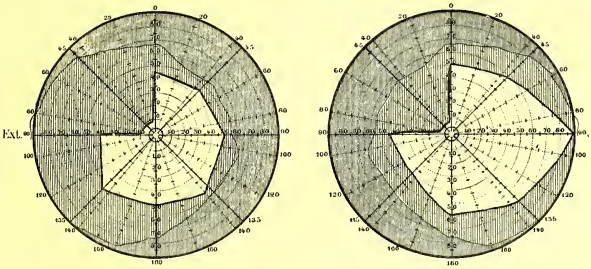

Fig. 17. — Obs. 32.

La stase papillaire persista durant les mois d'août et de septembre. En octobre, la diplopie disparaissait complètement.

Le malade avait quitté l'hôpital depuis plusieurs semaines ; il n'éprouvait pas de gêne et avait repris sa vie de famille. Sa vision était si peu troublée qu'il faisait le soir la lecture à haute voix.

En novembre 1908, il rentre à l'hôpital pour céphalée et malaise général. Au niveau de l'orifice de pénétration de la balle, la petite méningo-encéphalocèle qui a persisté depuis le début est saillante et tendue, témoignant une hypertension intra-crânienne très accusée. L'examen ophtalmoscopique montre que la stase papillaire a disparu.

On évacue un abcès intra-crânien situé au voisinage de l'orifice d'entrée de la balle; on fait l'extraction du projectile. Malgré cette intervention, le blessé meurt d'infection méningée le 11 janvier 1909.

Autopsie. — Méningite purulente diffuse.

Février 1914. — Le cerveau du blessé avait été conservé en vue d'un travail anatomo-pathologique. Notre ami Monbrun, interne à la Clinique ophtalmologique de l'Hôtel-Dieu, a pratiqué des coupes en série dans le lobe occipital de ce cerveau. Ce travail paraîtra prochainement dans sa thèse sur *L'Hémianopsie en quadrant*.

Obs. 33. — Ono, in T. Inouye, *loc. cit.*, Fall 16, p. 64.

Blessure de la guerre Russo-Japonaise. — *Plaie pénétrante par balle de petit calibre, en dehors de l'angle externe de l'œil droit. Hémianopsie en quadrant supérieur gauche.*

R. Ogino. Conscience troublée pendant trois jours. Vision abaissée. *Etat actuel.* — Céphalée, faiblesse de la mémoire, pas de vertiges. *Blessure.* — L'orifice d'entrée de la balle se trouve à 10 millimètres

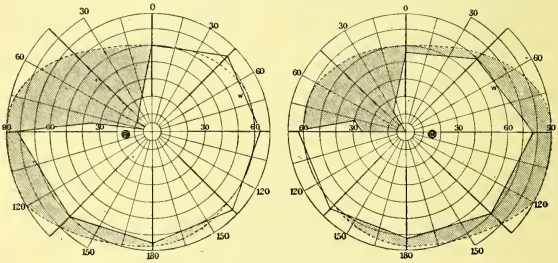

Fig. 18. — Obs. 33.

en dehors de l'angle externe de l'œil droit; l'orifice de sortie, large de trois travers de doigt, se trouve au-dessus de la protubérance occipitale externe.

Vision : ODG $= \frac{6}{6}$.

Champ visuel. — *Hémianopsie en quadrant* (fig. 18).

D'après calcul mathématique d'Inouye : l'axe du trajet de la bulle passe juste au-dessous du corps genouillé externe droit.

On n'a pas constaté d'atrophie optique, même partielle. Ceci est plutôt en faveur d'une lésion de la partie antérieure et inférieure des radiations optiques droites, lésion qui correspond au déficit du champ visuel dans le quadrant supérieur gauche (Inouye).

Obs. 34. — Ono, in T. Inouye, *loc. cit.*, Fall 15, p. 64.

Blessure de la guerre Russo-Japonaise. — *Plaie pénétrante de la région postérieure de la tête. Hémianopsie en quadrant inférieur gauche.*

I. Ho. Conscience troublée pendant huit jours. Vision abaissée.
Etat actuel. — Céphalée, faiblesse de la mémoire, pas de vertiges.

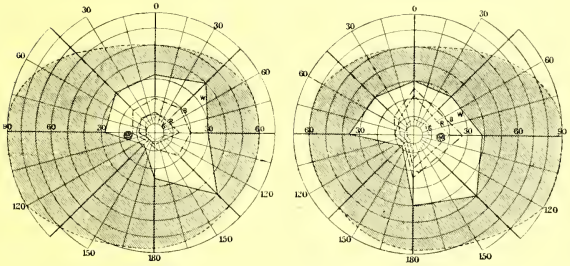

O. G. O. D.

Fig. 19. — Obs. 34.

Blessure. — 50 millimètres au-dessus de la protubérance occipitale externe se trouve une lésion osseuse. Il existe de plus plusieurs places de la grosseur d'un haricot où les cheveux font défaut.

Examen oculaire. — Fond d'œil intact. VOD $= \frac{6}{6}$; VOG $= \frac{6}{9}$.

Champ visuel. — *Hémianopsie en quadrant inférieur gauche* (Fig. 19).

D'après calcul mathématique d'Inouye le siège de la blessure correspond bien au déficit du champ visuel. Le cunéus droit seul fut blessé, ainsi que le montre le calcul d'après le système de coordonnées de cet auteur.

Obs. 35. — Ono, in T. Inouye, *loc. cit.*, Fall 13, p. 62.

Blessure de la guerre Russo-Japonaise. — *Plaie pénétrante dans la région du lambda par balle de petit calibre. Hémianopsie en quadrant gauche inférieur, complétée pour l'œil droit d'un secteur dans le quadrant supérieur gauche.*

T. Kawai. Conscience troublée pendant une journée. Vision abaissée.

Etat actuel. — Céphalée, affaiblissement de la mémoire, pas de vertiges.

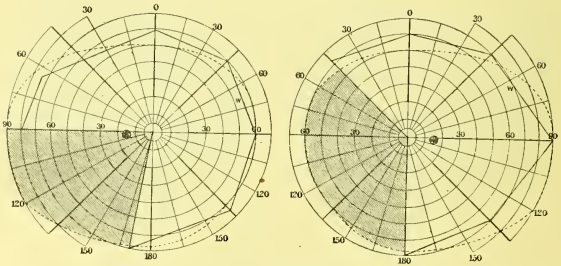

Fig. 20. — Obs. 35

Blessure. — L'orifice d'entrée de la balle se trouve à 20 millimètres à droite et au-dessus de l'entrecroisement des sutures lambdoïdes et

sagittale; orifice de sortie : à gauche et très près de la protubérance occipitale externe.

Examen oculaire. — Fond d'œil normal. $V = \frac{6}{6}$ de chaque côté.

Champ visuel. (Fig. 20).

D'après Inouye : il est vraisemblable que le cunéus droit seul fut blessé, ce qui correspond mathématiquement avec les calculs des coordonnées.

Obs. 36. — Ono, in T. Inouye, *loc. cit.*, Fall 14, p. 63.

Blessure de la guerre Russo-Japonaise. — *Blessure dans la région pariétale gauche. Hémianopsie en quadrant droit inférieur, complétée pour l'œil droit d'un secteur dans le quadrant supérieur droit; rétrécissement concentrique des champs conservés.*

I. Kobayashi. Conscience troublée pendant deux jours. Vision abaissée.

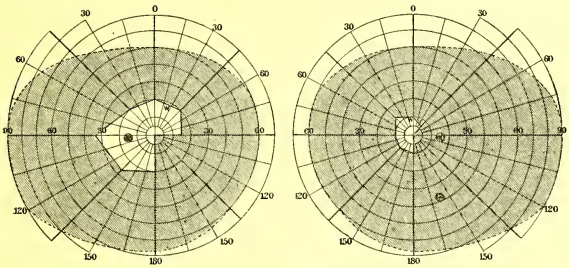

Fig. 21. — Obs. 36.

Etat actuel. — Céphalée, vertiges, faiblesse de la mémoire.

Blessure. — La position des orifices d'entrée et de sortie du projectile est devenue indistincte à la suite de l'intervention chirurgicale qu'a subie ce blessé.

Examen oculaire : Fond d'œil intact. Vision : VOD $= \frac{6}{30}$. VOG $= \frac{6}{20}$.

Champ visuel (Fig. 21).

La blessure est située relativement loin et au-dessus du cunéus gauche ou des radiations optiques gauches, mais en somme on peut considérer cela comme correspondant au déficit du champ visuel en bas et à droite (Inouye).

Hémianopsie avec trois quadrants hémianopsiques incomplets.

Obs. 37. — Tatsuji Inouye, in T. Inouye, *loc. cit.*, Fall 12, p. 59.

Blessure de la guerre Russo-Japonaise. — *Blessure traversante par balle de petit calibre, allant du côté droit du vertex à la partie postérieure de la tête. Hémianopsie latérale homonyme gauche incomplète, avec hémianopsie en quadrant inférieur droit, quadrant incomplet pour l'œil droit. Léger trouble de la motilité dans le bras droit.*

6 *mars* 1905. — N. Ishii, 26 ans, caporal d'infanterie, cultivateur, blessé à Moukden par infanterie à 500 mètres, en position du tireur couché.

Conscience : se souvient très bien comment il fut blessé, comment il fut pansé par un de ses camarades, transporté à 400 mètres en arrière à l'hôpital de campagne. Vision : abolie.

3e jour. — Œdème des paupières considérable qui empêche le blessé d'ouvrir les yeux. Cornées intactes. Transporté dans un autre hôpital.

11e jour. — La blessure de la partie postérieure de la tête évolue favorablement.

Examen oculaire. — Peut ouvrir les paupières. Pupilles normales; réaction paresseuse. Traitement à l'intérieur : KI.

13e jour. — Transporté dans un autre hôpital.

14e jour. — Céphalée violente.

Blessure : la cicatrisation a commencé. Motilité ; pas de trouble des extrémités. Traitement : KBr.

19e jour. — Céphalée. Evolution favorable de la blessure. Conscience nette. Vision : perçoit les mouvements de la main.

41e jour. — Le blessé se plaint de douleurs la nuque et à la partie postérieure de la tête.

43e jour. — Transporté dans un autre hôpital.

Traitement : KI à l'intérieur.

45e jour. — Embarqué sur un navire-hôpital pour le Japon.

46e jour. — Ni céphalée, ni vertiges. Blessure : guérison presque

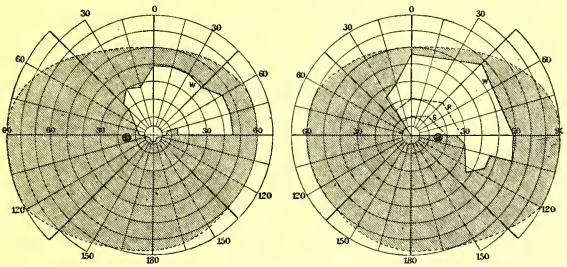

Fig. 22. — Obs. 37

complète. Se plaint d'une légère parésie du bras et de la main droite. Douleurs sourdes derrière les oreilles s'irradiant vers la nuque.

49e jour. — Transporté vers un autre hôpital.

61e jour. — Audition intacte. Léger trouble de la motilité dans le bras droit, force de pression amoindrie de ce côté. Réflexe patellaire droit un peu exagéré. Pas de trouble de la parole. Pupilles normales.

67e jour. — Transporté à l'hôpital de Tokio.

Etat actuel. — 74e jour. — Bon état général. Blessure : l'orifice d'entrée de la balle se trouve dans la région pariétale droite. Petite cicatrice cutanée avec petite dépression osseuse de 5 millimètres de diamètre. L'orifice de sortie est à gauche et au-dessus de la protubérance occipitale externe ; cicatrice cutanée sans apparence de lésion osseuse.

Motilité, sensibilité, état mental : normaux.

Pupilles et leurs réflexes : normaux. Fond d'œil : normal.

VOD $= \frac{6}{12}$; VOG $= \frac{6}{30}$.

102e jour. — VOD $= \frac{6}{20}$; VOG $= \frac{6}{30}$.

Champ visuel. — Hémianopsie homonyme gauche incomplète avec hémianopsie en quadrant inférieure droite, incomplète pour l'œil droit (Fig. 22).

D'après le résultat de ses calculs de coordonnées, Inouye dit qu'en un point indiqué par le calcul, la partie supérieure droite de la sphère visuelle devait être complètement détruite; en un autre point, la balle était arrivée par la ligne médiane, ce qui avait déterminé une lésion du lobe occipital droit dans la partie inférieure et postérieure de la sphère visuelle et une lésion probable du lobe occipital gauche dans la partie postérieure et supérieure de cette même sphère.

On peut expliquer ainsi : 1° le déficit du champ visuel dans tout le quadrant gauche inférieur; 2° le déficit dans le quadrant gauche supérieur plus central; 3° le déficit dans le quadrant droit inférieur plus central.

On trouvera plus loin l'observation 53 (Van Duyse, *Hémianopsie double incomplète*) qui doit aussi compter dans le nombre des hémianopsies en quadrant.

III. — Hémianopsies horizontales inférieures.

Obs. 38. — Makins et Fisher, in Makins, *loc. cit.*, cas 67, p. 282.

Blessure de la guerre du Transvaal. — *Blessure par balle tirée à 1.000 mètres; fracture de l'occipital et du pariétal gauche. Lésion des lobes occipitaux et des zones motrice et sensorielle gauches. Hémianopsie inférieure incomplète. Hémiplégie droite. Troubles de la sensibilité. Audition abolie à droite.*

A Spitzkop, au-delà de Lindley (guerre anglo-boër), un soldat est blessé par une balle tirée à 1.000 mètres. Le projectile est entré un pouce au-dessous de l'angle droit de l'occipital, et sorti à deux pouces de la ligne médiane dans la moitié supérieure du sillon de Rolando

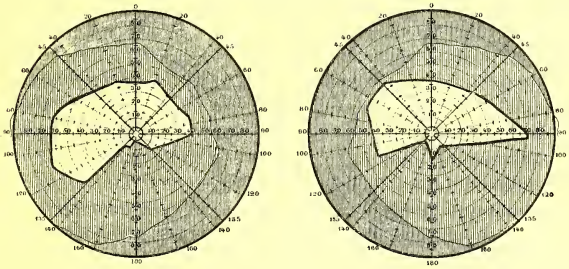

O. G. O. D.

Fig. 23. — Obs. 38.

gauche. Le pariétal est fracturé jusqu'à la suture lambdoïde. Le blessé a conscience du coup, puis il perd aussitôt connaissance.

Transporté à Field-hospital. Cinq heures après avoir été blessé, il est demi-conscient et peut parler; les pupilles sont égales, modérément dilatées, ne réagissent pas à la lumière. Pas de nausées, céphalée, miction normale. Hémiplégie droite. L'hémorragie était

abondante dans chaque blessure. Un ballottement à la pression sur le pariétal indiquait une grande fracture comminutive de cet os. La nuit était si froide qu'on ne pouvait penser à aucune opération; on se contenta de faire un pansement après avoir rasé en partie la tête et détergé les blessures.

Le blessé recouvra sa pleine connaissance au bout de cinq jours, et, à la fin de la quinzaine, il commença à voir de nouveau. Six semaines plus tard, il entreprit son voyage de retour; la paralysie s'améliorait.

Sept mois après la blessure, on note : trace légère de paralysie faciale, léger mouvement du bras, de l'avant-bras et des doigts, mais la force de préhension est très faible; légère abduction de l'épaule et extension du coude. La sensibilité est faible sur la face postérieure du bras et émoussée à l'extrémité des doigts. Très légère atrophie musculaire. Marche bonne, mais avec quelques faux pas. Légère exagération du réflexe patellaire. L'audition est abolie pour l'oreille droite. La perte de substance osseuse est fermée.

L'examen oculaire a été pratiqué par le Dr Fisher : les pupilles, les mouvements des globes et le fond de l'œil sont normaux. L'acuité visuelle est égale à l'unité pour chaque œil. Le blessé se plaint de ne pas voir sur le côté et en bas; il est obligé de regarder avec précaution à ses pieds pour pouvoir marcher. L'examen au périmètre montre ce trouble de la vision d'une manière bien caractéristique. (Fig. 23).

D'après le trajet qu'a suivi le projectile, il paraît certain qu'il a lésé la face externe et le coin du lobe occipital droit, traversé la scissure interhémisphérique et pénétré dans la région rolandique gauche juste au-dessus de son centre en intéressant sans doute l'avant-coin, une partie des fibres de la capsule interne et de l'écorce de l'hémisphère gauche (Ninnier).

Obs. 39. — Makins et Fisher, in Makins, *loc. cit.*, cas, 66, p. 280.

Blessure de la guerre du Transvaal. — *Plaie pénétrante de l'angle postéro-supérieur du pariétal droit, par balle tirée à 500 mètres. Hémianopsie inférieure. Champ visuel atypique pour l'œil droit.*

Il s'agit d'un soldat qui fut blessé à Magersfontein (guerre anglo-boër) à la distance de 500 yards en position du tireur couché. Il ne

perdit pas connaissance, mais resta complètement aveugle pendant deux jours. La vision s'améliora graduellement, mais il souffrait d'une très forte céphalée. Insomnie presque absolue.

Le 8e jour, on débrida la plaie qui était située au-dessus de l'angle supérieur et postérieur du pariétal droit. De la bouillie cérébrale et de nombreuses esquilles furent enlevées d'un foyer de fracture déprimé. Il n'existait pas de trace de lésion du sinus longitudinal supérieur. La destruction cérébrale intéressait sans doute une partie considérable des deux cuneus et deux précuneus, et de plus à droite une portion de la 1re circonvolution occipitale et le lobule pariétal supérieur. Après l'intervention, le sommeil devint meilleur, mais il se plaignait encore de céphalée. Il fut évacué sur Base-hospital.

A l'arrivée à l'hôpital, la blessure suppure. T. 37°7. La plaie est rouverte; extraction d'esquilles enfoncées à 5 centimètres de la surface. Amélioration. Au bout de trois semaines, la blessure était guérie, la céphalalgie avait disparue. Il n'y avait aucun autre symptôme anormal, sauf un peu de photophobie de l'œil droit. Le champ de vision était manifestement retreci (Mr. Pooley).

Un an plus tard, le blessé est facteur des lettres. Il souffre parfois de la tête. Il a éprouvé à six reprises des accès syncopaux qui commencent par un tremblement; ses jambes fléchissent, il tombe, puis au bout d'un quart d'heure il se relève sans autre malaise. La parole et l'audition sont parfaites.

Le Dr Fisher a fait le rapport suivant sur la vision : il existe de chaque côté une forte hypermétropie. + 6 à droite, + 5 à gauche; mais après correction, l'acuité visuelle est égale à l'unité de chaque côté. Le fond de l'œil, les pupilles et les mouvements oculaires ont toujours été normaux. Le blessé ne voit ni sur sa gauche ni sur sa droite, mais seulement devant lui. Les champs visuels sont très petits et pas typiques. Le champ visuel du côté droit est du type en spirale; il se rétrécit de plus en plus quand on continue l'examen trop longtemps au périmètre; celui du côté gauche montre une perte caractéristique de la moitié inférieure, ce qui s'accorde bien avec l'allégation du blessé qui se plaint de voir seulement la partie supérieure du visage des personnes qu'il regarde, la moitié inférieure lui paraissant absente.

Obs. 40. — Haga, in T. Inouye, *loc. cit.*, Fall. 6. p. 45.

Blessure de guerre (Révolte des Boxers). — *Plaie pénétrante, de la région postérieure de la tête, par balle de petit calibre. Hémianopsie inférieure. Névrite optique. Troubles de la sensibilité.*

14 *juillet* 1900. — N. Nobuta, 23 ans, sous-lieutenant d'infanterie blessé à Tien-Tsin par infanterie à 300 mètres. Position du corps au moment de la blessure : assis. Conscience presque aussitôt abolie.

Blessure. — L'orifice d'entrée de la balle siège à la limite de l'occipital et du pariétal droits; l'orifice de sortie siège à gauche de la protubérance occipitale externe. La balle a traversé la masse céré-

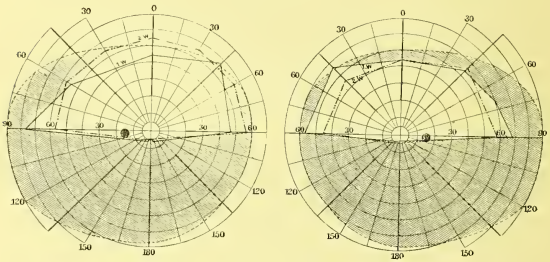

Fig. 24. — Obs. 40

brale. Le blessé est transporté dans un lazaret. Pouls très lent. Il semble que sa conscience soit revenue un peu plus claire. Réponses confuses.

3e jour. — Blessure : écoulement de matière cérébrale. Conscience plus nette. Réponses justes. Pas de trouble des extrémités. Pas de troubles de la vessie. Le blessé se plaint de douleurs irradiées au visage et au cou. Vision : complètement troublée.

4e jour. — Vision : le blessé distingue le clair et l'obscur.

5e jour. — L'écoulement de matière cérébrale s'est arrêté.

12e jour. — Blessure : évolution favorable. Vision : le malade

peut reconnaître quelqu'un à 30 centimètres. Champ visuel : manque dans la moitié inférieure.

18e jour. — Transporté au Japon à l'hôpital d'Hiroshima. Blessure : orifice d'entrée gros comme la pointe du petit doigt; orifice de sortie mesure 15 millimètres sur 5 millimètres. A la surface de cette dernière plaie, on perçoit les battements du cerveau. Secrétion purulente en quantité moyenne.

26e jour. — Température : 39°5. Forte céphalée. Vomissements. Ecoulement du pus par les orifices d'entrée et de sortie de la balle. La peau entre ces deux plaies est tuméfiée et rouge. Fluctuation évidente. Conscience un peu troublée. Réponses paresseuses.

Examen oculaire — Pupilles et leurs réflexes : normaux. Fond : névrite optique. Papilles tuméfiées, hyperhémiées, limite peu nette. La rétine est altérée autour de la papille; elle est normale à la périphérie.

Opération sous anesthésie locale. — On sent dans la profondeur quelques esquilles que l'on enlève. On transforme les deux plaies en une seule par une incision cutanée. Au fond de cette plaie élargie, on constate une perte de substance osseuse par où s'écoule du pus jaunâtre sous lequel on perçoit les battements du cerveau. Tamponnement. Suture.

27e jour. — Température normale. Conscience claire.

34e jour. — Blessure : évolution favorable. Malgré cet état, la névrite optique s'est aggravée.

50e jour. — La névrite optique s'améliore progressivement.

55e jour. — Champ visuel pour le blanc seulement (fig. 23). La moitié inférieure manque pour les deux yeux jusqu'à une ligne presque horizontale qui passe à environ 5° au-dessous du point de fixation. De plus cette ligne limitante présente juste au-dessous du point de fixation sur l'OG une petite saillie circulaire dont la convexité est dirigée en haut et qui provient d'un agrandissement du scotome spécial à l'OG. Sur l'OD, on ne trouve pas cette extension du scotome.

61e jour. — Blessure cicatrisée. Motilité : pas de trouble des extrémités. Deux semaines après la blessure, le malade commença à marcher sans trop de difficulté. Actuellement, il réussit assez bien à éviter les obstacles sur le sol.

Sensibilité. — Depuis sa blessure, le malade présentait une hyperesthésie au niveau des quatre extrémités; elle s'est améliorée progressivement; elle a maintenant totalement disparu; zone d'hypéresthésie sur la nuque au voisinage de la blessure.

La vision s'améliore de plus en plus.

108e jour. — Sensibilité : la zone d'hypéresthésie de la nuque disparaît progressivement.

Vision. — Le malade peut lire les lettres isolées à distance de lecture (normalement visibles à 1 m. 35). Il ne peut lire les lettres dans une phrase. La lecture le fatigue très vite.

Champ visuel : Hémianopsie inférieure. — Le malade est renvoyé dans ses foyers.

548e jour. — Vision $= \frac{6}{30}$.

824e jour. — Champ visuel pour le blanc seulement : même aspect, mais la petite encoche située au-dessous du point de fixation de l'OG a disparu.

Se basant sur son système de coordonnées et son calcul sur la reconstitution du trajet du projectile, Inouye dit que la localisation de la lésion répond exactement aux cunei, au voisinage de l'écorce. D'après l'observation, on peut voir que la lésion cérébrale devait atteindre assez en profondeur pour que l'on puisse songer à la destruction totale de la partie supérieure de la sphère visuelle (Inouye).

Obs. 41. — Ono, in T. Inouye, *loc. cit.*, Fall 8, p. 54.

Blessure de la guerre Russo-Japonaise. — *Plaie pénétrante de la région occipitale par balle de petit calibre. Hémianopsie inférieure.*

Nom du blessé : T. Arai. Conscience troublée pendant les 24 heures qui suivirent la blessure.

Vision : diminution légère quelques jours après la blessure.

Etat actuel. — Faiblesse de la mémoire, pas de vertiges.

Blessure. — Orifice d'entrée environ 30 millimètres à gauche de la protubérance occipitale externe; orifice de sortie environ 40 millimètres à droite et au-dessus de la protubérance occipitale externe. L'intervalle en hauteur est d'environ 40 millimètres. Fond d'œil normal.

70e jour (8 *mai* 1905). — Vision $= \frac{6}{6}$ de chaque côté.

Champ visuel mesuré pour le blanc seulement : hémianopsie inférieure.

223e jour (8 *décembre* 1905). — Vision $= \frac{6}{6}$ de chaque côté.

Champ visuel mesuré pour le blanc et les couleurs (Fig. 25).

La description topographique de la blessure faite par le docteur Ono ne paraît pas assez précise à Inouye pour qu'il puisse en tirer des conclusions pour l'explication du déficit du

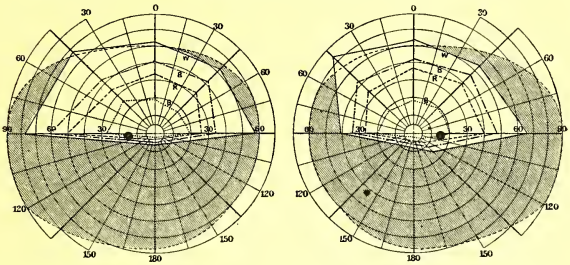

Fig. 25. — Obs. 41.

champ visuel. Cependant, comme dans le cas Maruo et Inouye, il dit que la situation de la blessure paraît être d'accord avec la constatation d'hémianopsie inférieure.

Obs. 42. — Ono, in T. Inouye, *loc. cit.*, Fall 9, p. 55.

Blessure de la guerre Russo-Japonaise. — *Plaie pénétrante 5 centimètres au-dessus de la mastoïde par balle de petit calibre. Hémianopsie inférieure. Atrophie partielle des papilles un an et demi après la blessure,*

K. Saito, le blessé dont il s'agit, ne pouvait peu après la blessure distinguer la lumière de l'obscurité. Conscience troublée pendant deux jours.

Etat actuel. — Céphalée, vertiges, défaillance de la mémoire.

Blessure. — L'orifice d'entrée siège à 50 millimètres au-dessus de la pointe de ls mastoïde droite; l'orifice de sortie siège dans la région gauche symétrique.

70e jour (19 *décembre* 1904). — Vision : OD $= \frac{6}{12}$; OG $= \frac{6}{15}$.

Champ visuel mesuré pour le blanc seulement : hémianopsie inférieure (Fig. 26).

293e jour (20 *décembre* 1905. — Vision : OD $= \frac{6}{12}$; OG $= \frac{6}{9}$.

Champ visuel. — Reste minime de champ visuel juste au-dessus du point de fixation (Fig. 26).

550e jour. — ODG : on remarque pour la première fois quelques taches blanches sur les papilles, taches consécutives à leur atrophie.

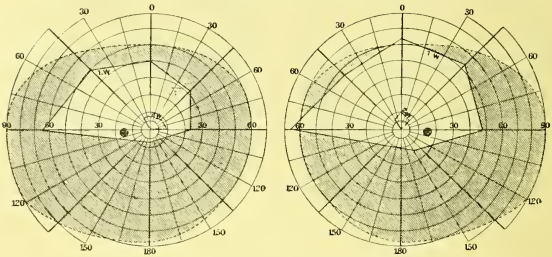

Fig. 26. — Obs. 42.

Le trajet intra-crânien du projectile est situé assez profondément. Les procédés de crânio-coordinométrie qu'Inouye a employés, lui permettent d'affirmer que les radiations optiques ont été touchées dans leur partie moyenne, et d'après un calcul précis, entre le corps genouillé externe et la sphère visuelle. Cependant, en considérant le début imprécis de la plaie, les variations individuelles, etc., il est vraisemblable de penser que les radiations optiques furent détruites dans leur moitié supérieure, ce qui expliquerait l'hémianopsie inférieure typique observée chez le blessé (Inouye).

Obs. 43. — Oxo, in T. Inouye, *loc. cit.*, Fall 10, p. 56.

Blessure de la guerre Russo-Japonaise. — *Plaie pénétrante de la partie supérieure du pariétal gauche, par balle de petit calibre. Hémianopsie inférieure. Légère névrite optique.*

F. Morido, le blessé dont il s'agit, ne pouvait peu après la blessure distinguer la lumière de l'obscurité. Conscience troublée pendant 7 jours.

Etat actuel. — Céphalée, vertiges, défaillance intellectuelle.

Blessure. — La plaie d'entrée de la balle siège à six travers de doigt au-dessus du pavillon de l'oreille gauche ; la plaie de sortie

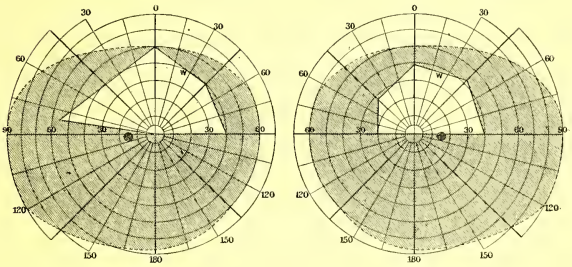

Fig. 27. — Obs. 43.

siège à trois travers de doigt au-dessus de l'apophyse mastoïde droite.

Examen oculaire. — Légère névrite optique.

Acuité visuelle, ODG $= \frac{6}{6}$.

Champ visuel mesuré pour le blanc seulement : hémianopsie inférieure complète (Fig. 27).

D'après les calculs d'Inouye : les radiations optiques droites dans leur partie moyenne durent être lésées par en

haut, ce qui peut expliquer un déficit du champ visuel dans le quadrant inférieur gauche.

Le déficit dans le quadrant inférieur droit ne s'explique vraisemblablement pas autrement que par une lésion des radiations optiques gauches, bien que le trajet de la balle s'éloigne au dessus d'elles (Inouye).

Obs. 44. — Maruo et Inouye, in T. Inouye, *loc. cit.*, Fall 5, p. 42.

Blessure de la guerre Russo-Japonaise. — *Plaie en estafilade dans la partie postérieure de la tête, par balle de petit calibre. Hémianopsie inférieure.*

28 *novembre* 1904. — T. Tomioka, 25 ans, caporal d'infanterie, cultivateur, blessé à Port-Arthur dans la position du tireur couché à 5 mètres de l'ennemi, par une balle de petit calibre très probablement, ou peut-être par les éclats d'une grenade qui explosa à 3 mètres de lui. Perte de connaissance presque immédiate.

3e jour. — Céphalée. Audition diminuée. Perte de l'appétit. Nausées, vomissements.

Blessure. — Siège dans la région de la protubérance occipitale externe; large estafilade de 10 millimètres sur 70 millimètres de long s'étendant jusqu'à l'os (Fig. 28).

Vision. — Le malade ne peut distinguer que le clair et l'obscur. Champ visuel : rétrécissement concentrique.

5e jour. — Par suite d'une défaillance de la mémoire, le malade croit n'avoir repris connaissance que ce jour-là; du moins, c'est ce qu'il raconte six mois après. Il dit qu'à ce moment, il présentait de l'impotence des membres inférieurs.

Vision. — Il ajouta : « Je voyais devant mes yeux un scintillement situé plus particulièrement dans la moitié supérieure du champ visuel. Il m'était difficile de reconnaître les grandes lettres tracées sur le mur de la chambre d'une maison chinoise ».

Champ visuel : « Je ne pouvais bien voir que devant moi et pas du tout en bas, à droite et à gauche.

9e jour. — Amélioration de la céphalée et des vertiges. Bonne évolution de la blessure. Le champ visuel s'étend progressivement.

10e jour. — Champ visuel : il est encore facile de constater un rétrécissement concentrique.

13e jour. — Le blessé est transporté vers un autre lazaret.

15e jour. — Céphalée, vertige. Motilité : le blessé commence à marcher seul.

Vision. — Les objets ne sont pas distingués nettement. Rétrécissement concentrique du champ visuel. Traitement : KI, etc...

25e jour. — Transporté au Japon sur un bateau-hôpital.

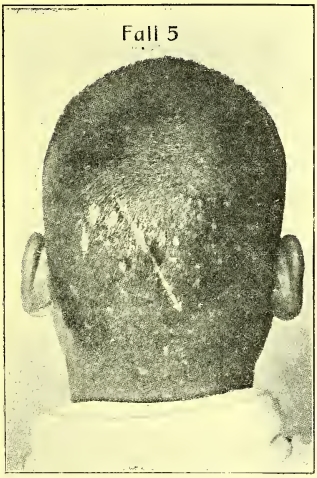

Fig. 28. — Obs. 44.

Blessure : bon aspect, heureuse évolution.

36e jour. — Céphalée, vertige. Blessure : guérison, cicatrice retractée.

Champ visuel. — Le malade ne peut voir dans la partie inférieure du champ visuel. Jusqu'à ce moment, la céphalée l'empêchait de lire. Quand il a commencé à lire, il n'a pu distinguer que les lettres qu'il fixait, mais ne pouvait voir en même temps les lettres situées au-dessous.

39e jour. — Même état. Lecture impossible. Le blessé ne peut voir que les lettres qu'il fixe.

63e jour. — Transporté à Tokio-Lazaret.

70e jour (6 *février* 1905). — Le docteur Maruo oculiste a examiné le blessé.

Blessure : grande cicatrice dans la région de la protubérance occipitale externe.

Motilité. — Pendant la marche, le blessé laisse tomber sa tête en avant, ce qui indique un déficit dans la moitié inférieure du champ visuel. Troubles passagers de coordination. Vacillement involontaire du corps.

Etat mental. — Pas de trouble de l'orientation.

Vision. — ODG $= \frac{6}{6}$.

Champ visuel. — Déficit presque complet dans la moitié inférieure du champ visuel. Même état pour le sens chromatique. Léger rétrécissement concentrique.

80e jour. — Blessure : au milieu de la cicatrice de la région occipitale se produit une petite tuméfaction remplie d'un liquide séreux et jaunâtre. On évacue cet abcès.

86e jour. — Blessure : cicatrisation.

89e jour. — Vision : ODG $= \frac{6}{6}$. Champ visuel : sans changement.

91e jour. — Diagnostic en vue d'une pension.

Blessure. — Complètement guérie.

ODG : cornée, milieux, fond normaux. Pupilles et réflexes pupillaires normaux.

Partie supérieure du champ visuel normale. Déficit dans la partie inférieure occasionnée par lésion du centre visuel.

139e jour. — Blessure : expulsion d'un séquestre. Jusqu'à ce jour, huit fragments ont été enlevés.

198e jour. — Blessure cicatrisée. A cet endroit, la peau présente une dépression de 7 millimètres.

Motilité : en marchant le malade laisse toujours pendre sa tête en avant. Aucun autre trouble. Pas de trouble de la sensibilité. Céphalée intermittente.

Examen oculaire : cornée et milieux normaux. Pupille droite un peu élargie. Réflexes pupillaires normaux. Pas de réaction hémiopique positive, malgré une patiente recherche de ce signe.

Vision. — ODG $= \frac{6}{6}$.

Champ visuel (Inouye). — *Hémianopsie inférieure*.

227e jour. — L'examen aux rayons X ne décèle pas de balle dans la tête.

236e jour. — Douleur à la pression dans la région postérieure de la tête.

Examen oculaire. — Sensation de tiraillement en arrière des globes ; cette sensation ne coïncide pas avec la sensibilité à la pression dans la partie postérieure de la tête.

Vision. — OD $= \frac{6}{6}$; OG $= \frac{6}{6}$ partiellement.

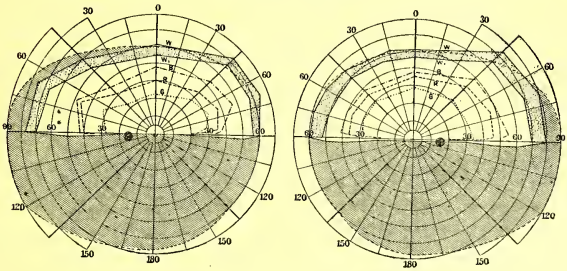

Fig. 29. — Obs. 44.

Champ visuel (Inouye). — Hémianopsie inférieure. Le point maculaire de l'œil droit est respecté ; pour l'œil gauche, la ligne de séparation coupe presque complètement le point maculaire (Fig. 29).

Etant donnée la situation de l'estafilade sur le crâne, l'encéphale a dû être lésé sur l'écorce du lobe occipital au point où sont situés le cuneus et le pôle occipital. La lésion du cuneus doit avoir été assez profonde des deux côtés (ce qui arrive généralement dans ces cas) pour détruire complètement la moitié supérieure de la sphère visuelle (au-dessus et en arrière de la scissure calcarine) et déterminer une hémianopsie inférieure complète.

La lésion de l'encéphale au niveau du pôle occipital ne pro-

duit pas en général de déficit constant du champ visuel, pourvu que le gyrus lingual au voisinage de la scissure calcarine (au-dessous et en avant de cette scissure) demeure indemne (Inouye) (1).

Obs. 45. — A. Critchett, in *Ophtalmie Review*, 1901, p. 86.

Blessure de la guerre du Transvaal. — *Plaie pénétrante de la région occipitale par balle de petit calibre. Hémianopsie inférieure.*

Pendant la guerre anglo-boër, un officier de l'armée anglaise fut blessé dans la région occipitale par une balle de petit calibre. La cécité fut immédiate. Le blessé perdit connaissance une demi-heure après; l'état comateux se prolongea pendant huit jours.

Quinze jours après la blessure, il put percevoir la lumière. A partir de ce jour, la vision augmenta lentement et progressivement. Pupilles et fond d'œil : normaux. Acuité visuelle égale à l'unité pour chaque œil.

Champ visuel. — La majeure partie de la moitié inférieure de chaque champ visuel était perdue; la ligne de séparation des champs perdus et conservés était irrégulière.

D'après Critchett, la balle a atteint la partie antérieure de la circonvolution médiane occipitale droite, puis se dirigeant en arrière, a dû traverser le cuneus droit et a dû blesser aussi le cuneus gauche vers la pointe du lobe occipital. Sortie de la balle à un pouce et demi au-dessus et légèrement à gauche du pressoir d'Hérophile.

(1) Voir à ce sujet Inouye, *loc. cit.*, Chap. 12.

Obs. 46. — Oka, in T. Inouye, Fall. 7, p. 50.

Blessure de la guerre Russo-Japonaise. — *Plaie pénétrante de la partie postérieure de la tête par balle de petit calibre. Hémianopsie inférieure complète, complétée d'un scotome central pour chaque œil; rétrécissement concentrique des champs conservés. Acuité chromatique diminuée dans les champs conservés. Parésie du côté gauche du corps, visage indemne. Marche et station debout impossibles. Démarche de l'aveugle.*

18 *juillet* 1904. — Nambu, 26 ans, fantassin, blessé à Port-Arthur à 8 heures du soir. Distance de l'ennemi : 300 mètres. Blessé en position du tireur à genoux. Conscience presque aussitôt abolie.

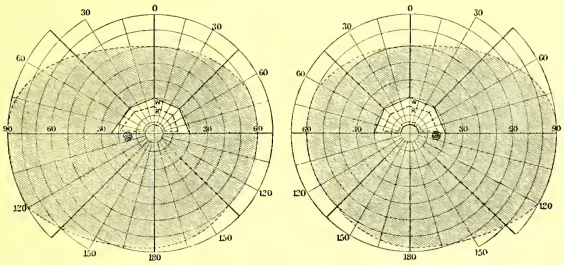

Fig. 30. — Obs. 43.

6e jour. — La température s'élève, le pouls se ralentit. Malaise général. Vomissements. Raideur de la nuque. Insomnie. Anurie.

Blessure : surface cruentée, tuméfiée, mauvais aspect; elle secrète abondamment un liquide non purulent. Conscience troublée; réponses confuses. Délire fréquent. Forte céphalée. Agitation.

Vision. — Le malade est complètement aveugle pendant quelques jours après sa blessure.

7e à 18e jour. — Les phénomènes méningés furent d'abord si impressionnants que l'on craignit une issue fatale (Fig. 30).

19e jour, — Chute de la température. Céphalée moindre. Le malade se sent bien. L'anurie a disparu. La conscience est plus claire.

20 à 24e jour. — Céphalée persistante. La surface cruentée de la blessure s'est détergée. Des éclats d'os et de projectile ont été éliminés. Conscience plus claire. Réponses plus précises.

25e jour. — Le blessé est transporté à l'hôpital d'Ogura au Japon ; il y demeura plus d'un an.

Nutrition mauvaise. Atrophie musculaire généralisée. Température et pouls normaux. Céphalée. Audition : diminuée ; bourdonnements.

Blessure. — La plaie à l'orifice d'entrée de la balle est déjà guérie ; il existe à ce niveau une dépression de la grosseur de l'extrémité du pouce causée par la perte de substance osseuse. La plaie à l'orifice de sortie bourgeonne bien ; elle est animée de battements ; trajet fistuleux profond de 20 millimètres secrétant une sérosité claire. Distance entre ces deux plaies : 50 millimètres. La portion intermédiaire est normale ; la paroi osseuse y est normale.

Il existe une autre blessure à la région scapulaire gauche, causée par un éclat de grenade. Cette blessure est guérie, laissant une gêne dans les mouvements d'élévation du bras.

Motilité. —Parésie dans la moitié gauche du corps, visage excepté. Diminution de la force de pression des mains. La marche est impossible.

Sensibilité. — Hypéresthésie des extrémités supérieures. Conscience un peu troublée.

Vision. — Le blessé distingue le clair et le sombre.

26e à 293e jour. — Traitement symptomatique des troubles et malaises accusés par le blessé.

Etat présent. — 294e jour. — Mauvais état général. Céphalée. Raideur de la nuque. Insomnie.

Blessure. — L'orifice d'entrée de la balle se trouve au niveau de la région de la suture lambdoïde à 10 millimètres de la ligne médiane. La cicatrice de l'orifice de sortie siège à la partie supérieure et un peu sur la droite de la protubérance occipitale externe.

Motilité. — Parésie de la moitié gauche du corps, visage indemne. Force de préhension diminuée.

Marche et station debout impossibles. Pas d'ataxie. Sensibilité : zone d'hypéresthésie (voir plus haut). Réflexes patellaires exagérés. Babinski et Romberg négatifs. Conscience un peu troublée. Défaillance de la mémoire. Audition diminuée. Pas d'alexie. Pas d'agraphie. Pas de cécité psychique.

Examen oculaire. — Fente palpébrale, muscles de l'œil et des pau-

pières : normaux. Conjonctives tractus uvéal, milieux et fond, normaux. Pupilles et leurs réflexes normaux. Sensibilité lumineuse très diminuée. Vision : ODG $= \frac{2}{60}$.

Champ visuel (même état pour les deux yeux). — La moitié inférieure manque complètement. Pour la moitié supérieure, le scotome central absolu s'étend jusqu'à 4° du point de fixation. Le rétrécissement concentrique du champ conservé s'étend jusqu'à 15° du point maculaire. Le champ visuel existe pour le rouge, mais il est très limité. Le bleu est mieux perçu que le vert; mais le blessé ne peut reconnaître ces couleurs dans son champ qu'en agitant les index colorés.

Opération. — Afin d'essayer d'améliorer les troubles visuels et généraux du blessé, le Dr Hida pratiqua la trépanation. Avant l'intervention, on fit au malade une injection d'acide nucléique (afin d'éviter la suppuration). Résection temporaire de la partie moyenne de l'occipital. La tension cérébrale fut trouvée normale.

La dure-mère du côté gauche était peu atteinte. On ne trouva pas de collection entre la dure-mère et le cerveau. Mais on découvrit une tache jaunâtre à la partie supérieure du cerveau, due à une hémorragie. A ce niveau, la substance propre du cerveau était intacte. C'est en vain qu'on chercha profondément dans les deux hémisphères un abcès ou un kyste. Les quelques esquilles osseuses trouvées dans la substance cérébrale et les portions épaissies de la dure-mère furent évacuées.

295e à 475e jour. — Les divers malaises s'atténuent progressivement. Evolution favorable de la blessure. Traitement : électricité. Strychnine. KI.

476e jour. — Etat général meilleur. La céphalée a presque disparu. Sommeil paisible.

Blessure. — A la partie postérieure de la tête, cicatrice allongée; petite perte de substance osseuse.

Motilité. — Il n'est possible au malade d'élever le bras gauche que jusqu'à la position horizontale; à ce moment, il se produit un tremblement dans le bras. La force musculaire est diminuée au niveau des deux extrémités inférieures, surtout à gauche. Le malade ne peut se tenir debout que pendant une minute environ. Ne peut marcher sans aide. Pas d'ataxie.

Sensibilité. — Normale sur tout le corps. Réflexes patellaires et crémastérien exagérés. Pas de Babinski. Romberg très positif.

Conscience claire. Presque plus de faiblesse de la mémoire. Audition presque normale. Douleur dans la profondeur de la tête quand

le malade parle ou marche. Ni agraphie, ni alexie, ni cécité psychique (Fig. 31).

Examen oculaire. — Ni amélioration, ni aggravation de l'acuité visuelle depuis l'opération. VOD $= \frac{2}{60}$; VOG $= \frac{2}{60}$.

Champ visuel. — Même aspect qu'avant l'opération; mais le rétrécissement concentrique des champs conservés s'est reculé jusqu'à 30° du point de fixation.

Le blessé a toujours eu la démarche d'un aveugle; il ne peut se conduire seul.

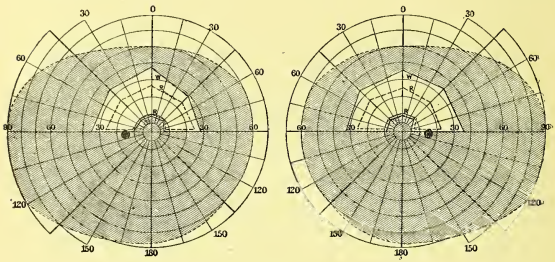

Fig. 31. — Obs. 46.

Malgré une lésion macroscopique réduite de l'encéphale, lésion constatée par l'intervention, Inouye conclut d'après la situation des blessures que le cerveau avait dû être lésé au niveau du cunéus, comme dans le cas Maruo et Inouye. On a constaté une hémianopsie inférieure typique. Le trajet fistuleux, profond de 20 millimètres, situé à l'orifice de sortie du projectile, au voisinage de la protubérance occipitale externe, permet de songer à une lésion ayant atteint profondément le lobe occipital, au niveau de son pôle. Cette lésion s'étendrait jusqu'au gyrus lingual dans sa partie postérieure; elle aurait déterminé de la sorte le scotome central observé (Inouye).

Les observations suivantes données plus loin peuvent être aussi comptées dans le nombre des hémianopsies inférieures, puisque leur champ visuel indique une lésion de la portion inférieure des deux sphères visuelles :

T. Inouye (voir plus loin Obs. 49). — *Grand scotome péricentral hémianopsique inférieur.*

T. Inouye et Ono (voir plus loin Obs. 50). — *Petit scotome péricentral hémianopsique inférieur.*

IV. — Scotomes hémianopsiques.

Obs. 47. — Tatsuji Inouye, in T. Inouye, *loc. cit.*, Fall 19, p. 72.

Blessure de la guerre Russo-Japonaise. — *Plaie pénétrante de la région postérieure du crâne et de la région scapulaire par balle de petit calibre. Hémianopsie latérale homonyme droite avec scotome hémianopsique péricentral supérieur gauche. Réflexes rotuliens et achilléens exagérés. Signe de Romberg. Trouble de la démarche.*

Observation résumée. — 16 *juin* 1905. — R. Enomoto, sergent cavalier, blessé par cavalerie ennemie à Liao-Yang-Chau, en position du tireur couché. Distance de l'ennemi : 300 mètres. Conscience bientôt abolie.

Cinq mois après sa blessure, il dit ne pas se souvenir comment il a été blessé. Six heures après sa blessure, il reconnaissait la voix des personnes mais pas nettement leur visage.

2e jour. — Souvenirs moins confus. Reconnait qu'il se trouve dans un lazaret.

Blessure. — L'orifice d'entrée de la balle se trouve à droite et au-dessus de la protubérance occipitale externe; diamètre 4 millimètres. Le crâne présente une fissure de 20 millimètres environ. La plaie laisse échapper de la substance cérébrale, et on aperçoit nettement les pulsations du cerveau. A droite de la protubérance occipitale

externe se trouve l'orifice de sortie, de dimensions égales, d'où s'écoule également la matière cérébrale. Il existe une deuxième plaie d'entrée sur l'épaule droite au-dessus de l'épine de l'omoplate; l'orifice de sortie se trouve au-dessous de cette même épine. Ces dernières blessures sont nettes, 6 millimètres de diamètre. Toutes ces blessures ont été causées par la même balle. Fig. 37. p. 229.

3e jour. — Le blessé reconnait les contours d'un visage.

6e jour. — Évolution favorable de toutes les blessures. On ne perçoit plus la pulsation cérébrale.

Vision : améliorée.

8e jour. — Transporté dans un autre hôpital. Céphalée, vertiges, sommeil agité.

Blessure : écoulement d'un liquide fluide des deux plaies du crâne. Les blessures de l'épaule sont guéries.

Yeux : pupilles un peu larges. Vision troublée.

16e jour. — Pas de température. Vertiges Céphalée. Douleurs particulièrement intenses à la région postérieure de la tête. Sentiment de raideur dans la nuque.

26e jour. — Vertiges. Douleurs à l'occiput. Anorexie. Constipation. Gène dans les mouvements de rotation de la tête. Réflexes patellaires un peu exagérés. Vision : compte les doigts à 1 mètre. Douleurs aux deux bulbes oculaires.

27e jour. — Le blessé se plaint de douleurs qui, de la partie postérieure de la tête dans la profondeur vont s'irradiant vers les bulbes oculaires.

29e jour. — Constipation. Légère incoordination dans certains mouvements. Conjonctives bullaire et palpébrale hyperhémiées.

33e jour. — Céphalée. Perte de la force musculaire dans les extrémités inférieures. Réaction pupillaire normale.

34e jour. — Embarqué pour le Japon.

39e jour. — Céphalée. Vertiges. Bourdonnements. Faiblesse dans les extrémités inférieures. Réflexes patellaires exagérés.

42e jour. — Transporté à l'hôpital de Tokio.

45e jour. — Blessures complètement guéries.

46e jour. — Malaises pendant la marche. Sensation de chute.

48e jour. — Etat général et nutrition moyens. Pas de troubles des sphincters. Léger tremblement de la langue. Tremblement des quatre extrémités. Le malade marche en ligne droite; allure spasmodique et tremblante. Faiblesse articulaire dans les genoux. Chutes faciles. Sensibilité normale. Réflexes rotuliens et achilléens exagérés. Léger clonus du pied. Réflexes des extrémités supérieures exagérés. Rien à la face. Exagération de l'excitabilité mécanique des muscles.

Etat mental. — Il a bien conservé le souvenir des événements relatifs à ses blessurss.

Yeux. — Sensation de pression d'arrière en avant dans les globes oculaires. Pupilles et leurs réflexes normaux. *Hémianopsie homonyme droite.*

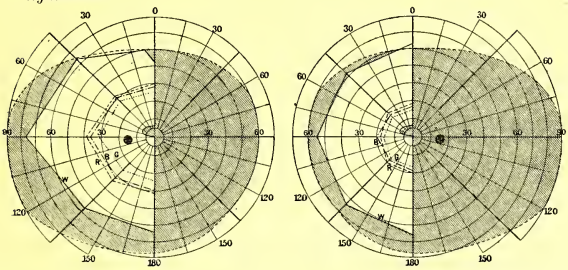

O. G O. D.

Fig. 32. — Obs. 47.

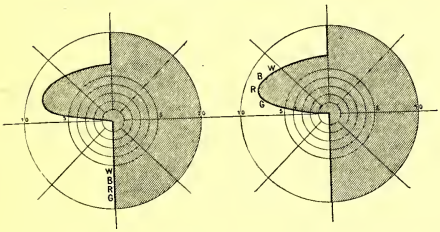

O. G. O. D.

Fig. 32 *bis*. — Obs. 47.

55e jour. — Le blessé peut lire les lettres isolées, mais non réunies dans un mot.

62e jour. — Réflexes tendineux exagérés.

65e jour. — Démarche plus facile.

69e jour. — Scintillement devant les yeux.

74e jour (29 *août* 1905). — Transporté dans une station thermale. Pas

de troubles des sphincters. Allure spasmodique. Signe de Romberg. Signe de Westphall. Hémianopsie droite nette.

94e jour. — Romberg. Titubation. Hémianopsie droite. Traitement : bains chauds. Gymnastique hygiénique.

117e jour. — Céphalée. Vertiges. Défaillance de la mémoire. Faiblesse dans l'articulation du genou. Réflexes patellaires et crémastériens exagérés.

138e jour. — Transporté à l'hôpital de Tokio.

144e jour. — Examen oculaire : papilles à peine hyperhémiées. Vision : VOD $= \frac{6}{21}$; VOG $= \frac{6}{9}$.

Champ visuel. — Le malade se plaint d'un déficit dans son champ visuel droit.

Etat actuel. — 176e jour. — Bon état général. Blessures guéries. Léger trouble de la démarche. Sensibilité normale. Pas de trouble de l'intelligence ni de la parole. Pas de trouble notable de l'écriture.

Examen oculaire. — Milieux intacts. Pupilles normales, réaction normale. Fond normal, pas d'hyperhémie. Mouvements oculaires normaux. La lecture ne cause pas de troubles importants. Vision : VODG $= \frac{6}{6}$ environ.

Champ visuel.— Hémianopsie droite et scotome hémianopsique du quadrant supérieur gauche. La limite pour les couleurs coïncide avec la limite pour le blanc.

D'après son calcul mathémathique, Inouye conclut que le trajet intra-crânien du projectile a dû léser à gauche le lobe occipital, à droite le cervelet. L'observation du blessé rapporte pour les deux côtés des lésions étendues avec issue de matière cérébrale. La constatation d'une hémianopsie homonyme droite complète oblige à accepter une destruction complète de la sphère visuelle gauche dans sa partie postérieure. L'existence du scotome péricentral gauche (dans le quadrant supérieur) permet de conclure à la lésion des parties postérieure et inférieure de la sphère visuelle, le trajet du projectile passant lui-même en arrière et au-dessous de cette sphère (Inouye).

Obs. 48. — Henschen (*Cas Lundqvist*), in *Klinische und anatom. Beiträge zur Pathologie des Gehirns*, IV, Teil, p. 37. Upsala 1903. et in *Semaine Médicale*, 22 avril 1903, p. 116, fig. 17.

Blessure par accident. — *Plaie pénétrante de l'occiput par balle de 6 millimètres (fusil de salon) tirée à 5 ou 6 mètres. Hémianopsie latérale homonyme droite complète avec scotome bilatéral, symétrique et constant dans le quadrant supérieur gauche.*

Un enfant de 14 ans, le 25 *mai* 1901, est atteint par une balle d'un fusil de salon, tirée à 5 ou 6 mètres. Le trou d'entrée de la balle siège à l'occiput, 5 centimètres à droite de la ligne médiane sur le cuir chevelu (soit 3 cm. 5 à 4 centimètres sur l'écorce cérébrale)

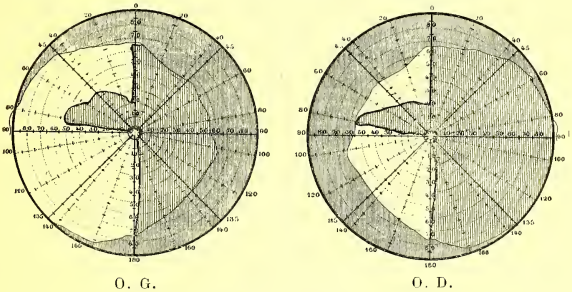

O. G. O. D.

Fig. 33. — Obs. 48.

et à 2 centimètres au-dessus de la ligne d'insertion de la tente du cervelet.

Sur le coup, l'enfant tomba en criant : « Au secours, je suis aveugle » ; il resta 4 jours sans connaissance, puis ne put dire que *oui* et *non*. Il accusait des crises de douleurs dans la jambe gauche, mais rien par ailleurs.

Champ visuel. — Peu après, l'accident, l'enfant accusait que son champ visuel était limité sur la droite.

Cinq mois après, il remarquait que d'un pot de fleur placé sur une table, il voyait la fleur et la table, mais pas le pot.

L'examen des champs visuels montre :

1° *Une hémianopsie droite complète* :

2° *Une lacune du quadrant supérieur dans les champs visuels gauches, scotome constant, bilatéral, homologue, de même forme.*

Radiographie. — La radiographie montre trois corps étrangers :

1° La partie principale du projectile tout à fait en avant, à peu près au niveau de la fosse supérieure, derrière le pied de la pariétale ascendante à 1 centimètre de profondeur dans du tissu dégénéré (constaté pendant l'opération qui ne permit pas de retrouver la balle).

2° Dans le lobe occipital, deux petits éclats : le plus petit, sans importance, le plus gros se voit sur la photographie à environ 55 millimètres de la surface cutanée correspondant à la protubérance occipitale externe, à environ 36 millimètres en avant de la pointe du lobe occipital. Il se trouve de plus à 13 millimètres de la ligne qui joint l'apophyse orbitaire externe à la protubérance occipitale externe et indique le bord inférieur du lobe occipital, c'est-à-dire l'insertion de la tente du cervelet.

Une lésion, à 13 millimètres au-dessus de la face inférieure du lobe occipital et à 38 millimètres en avant de sa pointe, intéresse ou la lèvre ventrale de la scissure calcarine, si la tête est inclinée à gauche, ou bien les fibres ventrales du faisceau visuel. La radiographie n'a pas été assez nette pour établir si le corps étranger se trouve dans le lobe occipital droit ou gauche En raison de sa petite masse et de la résistance, il a pu s'arrêter dans le lobe occipital droit. S'il a pénétré dans le gauche, il doit, par suite de la position de la tête au moment de la blessure, avoir traversé tout le faisceau optique.

La première hypothèse explique le petit scotome du quadrant supérieur gauche; la seconde rend compte de plus de l'hémianopsie complète droite, — désordres constatés chez le blessé.

La lacune observée dans le quadrant supérieur des champs visuels est une constatation fort importante au point de vue de la théorie de la projection corticale de la rétine; ce scotome bilatéral et symétrique traduit en effet une lésion limitée du centre visuel droit.

Obs. 49. — Tatsuji Inouye, in T. Inouye, *loc. cit.*, Fall 17, p. 65.

Blessure de la guerre Russo-Japonaise. — *Blessure de la région postérieure de la tête par éclat d'obus. Grand scotome hémianopsique péricentral inférieur.*

6 *mars* 1905. — R. Takeishi, 25 ans, fantassin, ouvrier, blessé à Moukden à 11 heures du matin par artillerie à 400 mètres; l'obus

Fig. 34. — Obs. 49.

éclata à droite et au-dessus de lui, pendant qu'il marchait sur l'ennemi, Il fut blessé par un ou deux éclats.

Blessure. — Au niveau de la région occipitale existe un trajet de 4 millimètres de diamètre par où s'écoule la substance cérébrale.

Conscience : sans connaissance depuis le moment de la blessure jusqu'au soir.

Vision. — Totalement aveugle.

3e jour. — Transporté à un autre lazaret.

12e jour. — La blessure commence à se cicatriser. Douleurs dans la région occipitale.

15e jour. — Evolution favorable de la blessure. Légère céphalée. Transporté à un autre lazaret.

25e jour. — Vision : le blessé se plaint des troubles de la vue ; on ne découvre rien d'anormal objectivement.

28e jour. — Légère céphalée. Nausées. Blessure presque guérie. Change d'hôpital.

30e jour. — Céphalée, vertiges. Blessure : l'une siège à la région occipitale droite, l'autre à la région occipitale gauche, à peu de distance de la ligne médiane. Les blessures sont grosses comme des pois, nettes, presque guéries.

32e jour. — Dirigé sur le Japon par navire-hôpital.

36e jour. — Dirigé vers un hôpital de l'intérieur.

44e jour. — Transporté à un hôpital de Tokio.

56e jour. — Blessure guérie. Le blessé se plaint toujours de troubles visuels. On ne découvre rien de particulier objectivement.

Etat présent. — 74e jour. — Blessure : cicatrice cutanée de 6 millimètres de diamètre dans la région pariétale droite en bas et en arrière ; deuxième cicatrice cutanée de 5 millimètres de diamètre à gauche et au-dessus de la protubérance occipitale externe.

Motilité. — Pas de troubles. Le blessé tient sa tête d'une façon anormale quand il marche et quand il soupçonne un obstacle sur son chemin ; cette attitude est causée par un déficit dans son champ visuel.

Pas de céphalée. Mémoire bien conservée. Intelligence normale. Pas de troubles de la parole ni de l'écriture.

Vision. — VOD $= \frac{6}{20}$; VOG $= \frac{6}{15}$.

88e jour. — Le blessé a été examiné par un auriste : tympan droit déprimé ; cicatrice allongée en arrière du manche du marteau.

OD. *Champ visuel* (Inouye). — Scotome péricentral inférieur gauche s'étendant un peu à droite et léger rétrécissement concentrique du champ conservé. La fatigue éprouvée par le malade a empêché de prendre le champ visuel de l'œil gauche

108e jour. — Insomnie. Bourdonnements d'oreilles. Bruits de cloche. Sensibilité particulière sur les deux bosses pariétales depuis le moment de la blessure.

Examen oculaire. — La pupille droite est un peu plus étroite que la pupille gauche. Réflexes normaux. Milieux normaux. Légère ischémie du fond de l'œil.

Vision. — Pour bien voir un objet, le malade doit d'abord le fixer, puis diriger son regard en bas. VODG $= \frac{6}{30}$.

131e jour. — Etat général bon. Pas de céphalée.

Vision : OD $= \frac{6}{15}$; OG $= \frac{6}{12}$.

Champ visuel. — Scotome péricentral hémianopsique homonyme gauche inférieur s'étendant un peu sur la droite (fig. 35).

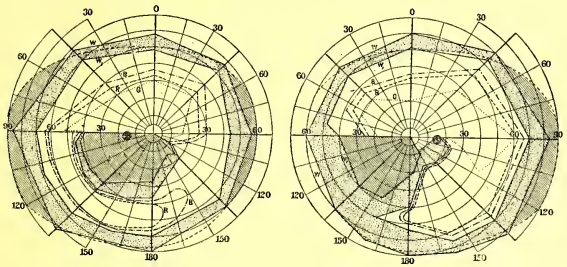

Fig. 35. — Obs. 49.

143e jour. — Une radiographie montre deux projectiles dans la cavité crânienne.

Vision : OD $= \frac{6}{15}$; OG $= \frac{6}{20}$.

342e jour. — De retour dans son pays, le malade a écrit deux lettres à Inouye, indiquant un état mental absolument normal.

Le champ visuel du blessé a été mesuré chez lui à son retour ; le scotome en quadrant n'était pas notablement diminué.

D'après calculs d'Inouye :

Etant donnée l'observation, la blessure du côté droit a déterminé des lésions plus profondes que celle du côté gauche. La première a dû atteindre le cuneus droit par sa partie postérieure et supérieure, ce qui explique le grand scotome péricentral du quadrant inférieur gauche. Le petit scotome du quadrant inférieur droit peut être déterminé soit par la

première blessure seule, soit par le trajet entre les deux blessures, qui aurait atteint fatalement le cuneus gauche dans ses parties postérieure et supérieure. Inouye ne peut pas, dans ce cas, affirmer l'existence d'un trajet, mais étant donné l'issue de matière cérébrale, il en conclut que la première blessure a dû être suffisamment profonde pour atteindre l'autre hémisphère.

Obs. 50. — Tatsuji Inouye et Ono, in T. Inouye, *loc. cit.*, Fall 18, p. 69.

Blessure de la guerre Russo-Japonaise. — *Blessure traversante allant du vertex à la partie postérieure du crâne, par balle de petit calibre. Scotome hémianopsique paracentral inférieur. Faiblesse de la mémoire.*

19 *août* 1904. — K. Takeda, 35 ans, caporal d'infanterie, blessé à Port-Arthur, en se relevant de la position du tireur couché. Conscience bientôt abolie.

3e jour. — Conscience troublée environ 52 heures.

18e jour. — VODG $= \frac{4}{60}$.

43e jour. — Parésie des extrémités inférieures. Ne peut pas saisir de la main droite les bâtons (qui servent au Japonais pour manger).

53e jour. — Marche un peu mieux. Il voit nettement le point qu'il fixe; voit mal autour du point de fixation.

167e jour. — Sort de l'hôpital pour aller dans sa famille.

226e jour. — Le blessé, bien qu'incapable de tout service, réintègre sa compagnie.

231e jour. — Céphalée et vertiges violents. La blessure du pariétal secrète un peu.

241e jour. — Blessure : on enlève des esquilles.

253e jour. — Erysipèle ayant la blessure comme point de départ.

263e jour. — Erysipèle guéri.

305e jour. — Assez bon état général. Force des extrémités conservées. Pas de trouble de la parole ni de l'écriture.

Examen oculaire. — Conjonctive, milieux, pupilles, fonds normaux; mobilité oculaire normale. De temps en temps, il ressent une douleur dans la partie profonde des globes oculaires. Pendant la lec-

ture, il remarque que la lettre au-dessous du point de fixation devient imprécise. Vision : ODG $= \frac{6}{6}$.

Champ visuel. — Scotome absolu situé un peu au-dessous du point de fixation. La limite supérieure du scotome siège 6 millimètres environ au-dessous du point de fixation ; il a le même aspect pour le blanc et les couleurs. Si le malade regarde du papier blanc couvert d'écriture, il aperçoit une tache blanche correspondant au scotome. Quand il fixe une surface noire, il ne voit pas de tache noire. Quand il

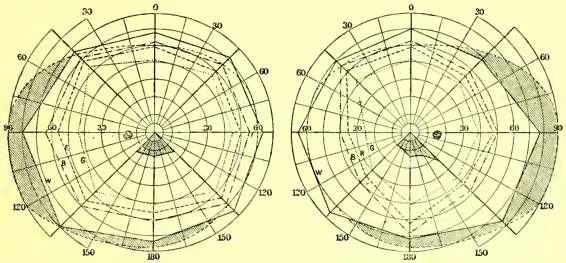

Fig. 36. — Obs. 50.

regarde vers le ciel, il ne remarque pas de déficit dans son champ visuel.

436e jour. — Quelque temps avant d'être emmené à Tokio-Shibuya-Lazarett, il fut examiné par le Dr Ono : céphalée, vertiges, faiblesse de la mémoire.

Blessure. — L'orifice d'entrée siège à la partie moyenne de la suture lambdoïde gauche ; l'orifice de sortie est à la limite de la protubérance occipitale externe du côté droit.

Examen oculaire. — Fonds normal. Vision : ODG $= \frac{6}{6}$.

Champ visuel. — Le *scotome s'étend maintenant jusqu'au point de fixation* (fig. 36).

Etant donnée la situation du trajet de la balle — d'après le système de coordonnées d'Inouye — le cuneus gauche

devrait être lésé tout près de la ligne médiane, par en haut et en arrière. Mais en présence de la symétrie du scotome, on doit accepter une atteinte de la sphère visuelle des deux côtés au même degré, atteinte qui est bien explicable grâce au chevauchement de la lésion qui va de la partie gauche par dessus la ligne médiane jusqu'au cuneus droit (Inouye).

Obs. 51. — Tatsuji Inouye, in T. Inouye, *loc. cit.*, Fall 20, p. 77.

Blessure de la guerre Russe-Japonaise. — *Plaie pénétrante de la partie postérieure du crâne par balle de petit calibre. Scotome hémianopsique homonyme péricentral supérieur droit; rétrécissement concentrique du champ visuel. Parésie des extrémités inférieures et de la main droite.*

1er *mars* 1905.— K. Sugano, 25 ans, caporal d'infanterie, cultivateur, blessé à Chonan par infanterie à 300 mètres, en position du tireur couché : balle de petit calibre ou shrapnell?

Conscience bientôt abolie. Le blessé ne conservera pas plus tard le souvenir du moment où il a été blessé à la tête; mais il se souviendra très bien qu'il a reçu une blessure au pied immédiatement avant.

3e jour. — Transporté dans un autre hôpital.

4e jour. — Conscience troublée.

5e jour. — Conscience claire depuis le matin.

6e jour. — Conscience claire. Réponses justes. Transporté à un autre lazaret.

7e jour. — Vision : depuis sa blessure, il ne peut distinguer le clair et l'obscur.

15e jour. — Transporté dans un autre hôpital.

16e jour. — Parole nette; réponses justes. Vision diminuée.

18e jour. — La plaie de la partie postérieure de la tête est cicatrisée.

24e jour. — Transporté à un autre lazaret.

26e jour. — Vision : si le blessé regarde les montagnes qui entourent l'hôpital, il ne peut en apercevoir que les contours. Transporté au Japon sur un navire-hôpital.

28e jour. — Dirigé sur un hôpital de l'intérieur.

33e jour. — Transporté à l'hôpital de Tokio.

Examen oculaire : Vision : VOD = compte les doigts à 1 mètre; VOG = compte les doigts à 66 centimètres.

Champ visuel. — Rétrécissement concentrique pour les deux yeux.

Etat actuel. 76e jour. — Blessure : au niveau de la région occipitale, à gauche, existe une cicatrice cutanée de 4 millimètres de diamètre



Fig. 37. — Obs. 47. p. 218.

avec dépression osseuse. Il existe deux autres cicatrices cutanées sans lésion osseuse apparente dans la région occipitale, à droite; c'est là que dut siéger l'orifice d'entrée de la balle.

Motilité : normale. Céphalée. Faiblesse de la mémoire.

Pas de troubles de la parole.

Vision : ODG = compte les doigts à 67 centimètres.

Champ visuel : ODG = rétrécissement concentrique moyen.

117e jour. — Acuité visuelle : même état.

122e à 149e jour. — Examen oculaire : Conjonctives, pupilles normales; milieux normaux; fond normal.

Vision : OD = compte les doigts à 65 centimètres; OG = à 80 centimètres.

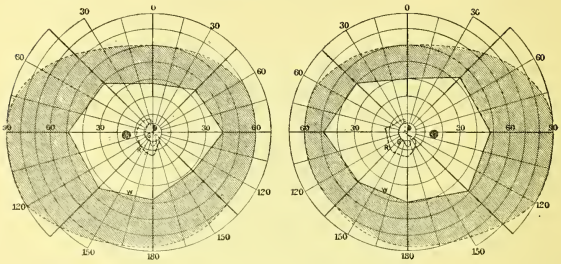

Fig. 38. — Obs. 51.

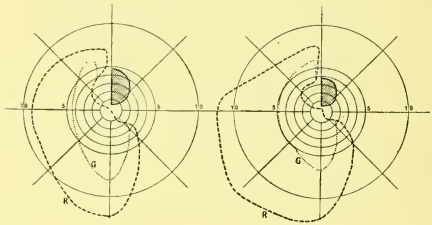

Fig. 38 bis. — Obs. 51.

Champ visuel. — Scotome hémianopsique homonyme droit péricentral supérieur avec rétrécissement concentrique pour les deux yeux. (Fig. 38 et 38 *bis*).

On a pratiqué chez ce blessé un examen aux rayons X. Cet examen n'a montré ni balle, ni lésion dans l'encéphale.

A chaque mensuration on avait constaté une variation dans la situation du scotome, car le malade, à cause de la diminution de son acuité visuelle, ne pouvait pas fixer convenablement le point central du périmètre. Cependant, on put constater d'une façon certaine la présence d'un scotome péricentral (Inouye).

D'après le système de coordonnées d'Inouye : malgré que le mode de la blessure soit inférieur, on doit cependant considérer ce cas comme une lésion des deux lobes occipitaux par derrière, de telle sorte que la sphère visuelle a été lésée dans sa partie la plus postérieure, déterminant ainsi un scotome péricentral.

Si l'on accepte le dernier résultat de la mensuration du champ visuel comme étant le plus certain, on peut expliquer ce scotome péricentral supérieur droit par ce fait que la partie postérieure et inférieure de la sphère visuelle gauche a été lésée le plus fortement (Inouye).

V. — Hémianopsies doubles avec conservation du champ maculaire.

Obs. 52. — A. W. Sanders. A case of cerebral abcess complicating gunshot injury with bilateral loss of peripheral vision. *The Lancet* 31 août 1901.

Blessure de la guerre du Transvaal. — *Plaie pénétrante de la région occipitale par balle de fusil. Hémianopsie double avec conservation du champ maculaire. Hernie du cerveau. Abcès du cerveau. Démarche de l'aveugle.*

Dans la nuit du 26 décembre 1900, un soldat du 1er régiment de Liverpool est blessé dans les tranchées d'Helvetia par une balle de

fusil ; aussitôt il perd la vue (mais il ne peut affirmer que la cécité ait été totale). Il est évacué, et en cours de route, il perd connaissance ; au bout de dix jours il arrive à l'hôpital : les membres sont en extension, la respiration profonde, les yeux clos, le patient peut être tiré de son sommeil, mais alors il devient bruyant et grossier. T. 39°5. P. 76. Pas de paralysie. Les pupilles sont égales et réagissent à la lumière.

A la région occipitale existe une plaie suppurante longue d'environ 5 centimètres et, après débridement, on voit sur l'os un trou en forme d'haltère avec esquilles et hernie cérébrale tendue, non pulsatile ;

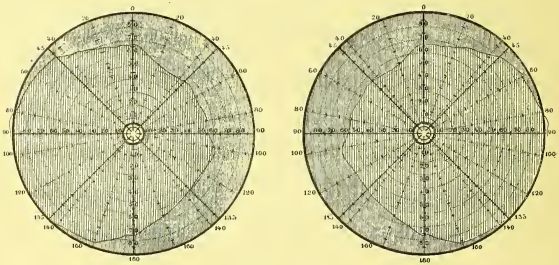

O. G. O. D.

Fig. 39. — Obs. 52.

une ponction à près de 5 centimètres de profondeur donne issue à quelques grammes de pus et de matière cérébrale ramollie ; il existe une cavité sans esquilles qui est lavée à l'eau stérilisée et drainée. Le centre du trou crânien se trouve à 6 centimètres environ au-dessus de la protubérance occipitale externe et à 3 centimètres de la ligne médiane.

Le lendemain, le blessé est encore assoupi et irritable.

T. 37°7 et 38°3 ; P. 54.

Le 8 janvier, T. 37°,7, le blessé se plaint de perte de la vision. A partir du 10 janvier, la T. redevient normale, la plaie est en bon état. Le patient peut distinguer la sœur et la couleur de son vêtement. L'état mental paraît normal.

Le 14 janvier, on constate une diminution du champ visuel.

Quatre semaines plus tard, la blessure est guérie, le blessé se lève,

la démarche est incertaine; il semble marcher en regardant devant lui.

Le champ visuel est en effet réduit à une petite aire centrale; elle ne dépasse pas 5° dans la plupart des directions et dans aucune n'atteint 10°. L'aspect est le même de chaque côté (fig. 39).

Le blessé est incapable de lire, mais ce n'est point par cécité psychique, car il peut épeler les lettres et il ne se trompe jamais pour reconnaître les objets.

D'après ses recherches, Sanders admet : 1° l'intégrité du lobe occipital gauche; à droite une destruction portant sur : 1° la partie antérieure de l'écorce de la face convexe du lobe occipital; 2° la partie postérieure du gyrus angulaire; 3° une partie de la substance blanche du lobe occipital intéressant la radiation optique et la substance blanche sous-jacente du gyrus angulaire.

D'après ces constatations, il est difficile d'expliquer l'hémianopsie double. Ce cas est à rapprocher de ceux observés par Inouye (rétrécissements concentriques très accusés sous lésion des deux sphères visuelles, in Inouye, p. 82).

Obs. 53. — Van Duyse, in *Archives d'ophtalmologie*. Janvier 1905; in séance, *Société de médecine de Gand*, 6 décembre 1904.

Blessure par attentat ou rixe. — *Plaie pénétrante de la région temporale droite par balle de revolver. Hémianopsie double incomplète avec conservation du champ visuel maculaire. Hémiachromatopsie homonyme gauche.*

Dans une rencontre entre gardes-chasses et braconniers, X..., âgé de 22 ans, a essuyé dans la nuit du 8 décembre 1901, un coup de feu dans la région temporale droite. Le blessé est abandonné à son sort et reste sans connaissance un temps indéterminé. Revenu à lui il peut rentrer chez lui à tâtons étant complètement aveugle. Il reste sans aucun soin médical jusqu'au mercredi suivant.

Conduit à la clinique de l'Université le 11 décembre, on fait les constatations suivantes : Amaurose absolue, réaction pupillaire paresseuse. Fonds d'œil normal. Aucun symptôme de localisation

motrice ou sensitive ne peut être établi. Le malade répond avec hésitation, plutôt par crainte de révéler les circonstances de sa blessure, que par hébétude.

On découvre une petite plaie cutanée circulaire dans la région temporale droite, située à 4 cm. 5 au-dessus et moins de 1 centimètre en arrière du méat auditif. Cette ouverture de 6 millimètres de diamètre à bords contus est bouchée par un caillot hémorragique.

Un chirurgien présent introduit une sonde d'exploration (!) qui passe sans le moindre arrêt et *transversalement dans la masse cérébrale* soit à une profondeur de plus de 12 centimètres jusqu'au contact des doigts qui la dirigent. Cette donnée fortuite est précieuse, en ce qu'elle indique un trajet à peu près horizontal de la balle ou plutôt de la *ballette, dont le calibre serait celui d'un gros pois.*

14 décembre. — Radiographie : elle indique que la balle siège au niveau de la paroi temporale gauche.

Le point d'arrivée siège à *2 cm. 5 au-dessus et à 2 cm. 5 en arrière du méat auditif gauche*, situation probablement d'ordre secondaire (ricochet, descente par la pesanteur).

Pendant les jours qui suivirent l'entrée du malade à la Clinique et le pansement initial, il y eut une légère augmentation de la température vespérale et de la céphalée. Les craintes de méningo-encéphalite se dissipèrent rapidement.

13 décembre. — Pupilles moins dilatées. Le sujet commence à percevoir les objets, surtout dans la partie inférieure du champ visuel. Les pupilles réagissent plus promptement.

14 décembre. — Peut se conduire seul; mouvements aisés. Réflexes pupillaires normaux. Reconnaît les menus objets en s'aidant du toucher. Il peut reconnaître une pièce de monnaie, l'envers et l'avers en la plaçant dans la partie centrale de son champ visuel, *en la fixant.*

Fin décembre. — Le malade quitte l'hôpital. Papilles normales. Acuité visuelle $= \frac{1}{3}$.

15 février 1902. — Acuité visuelle $= \frac{1}{2}$.

28 février 1902. — Acuité visuelle $= \frac{2}{3}$.

Novembre 1904. — Acuité visuelle $= 1$.

Champ visuel (avril 1902). — OD : anopsie supéro-interne, en *quadrant*; le scotome est absolu et total.

OG : anopsie homonyme, supero-externe en *quadrant*. A la périphérie toutefois, le scotome n'est pas absolu ; le blanc est perçu à l'état de gris dans une zone marginale s'étendant entre 60° et 70°.

A cette époque, la vision maculaire est intacte.

La persistance du champ maculaire au milieu de ces deux formes d'hémianopsie gauche et droite confère à l'ensemble du champ visuel les caractères attribués à l'*hémianopsie bilatérale* double, *avec conservation de la vision centrale.*

Le champ visuel décèle trois degrés de vision : une perception négative absolue (champ noir) ; une perception relative (champ gris) et une perception normale physiologique (champ blanc) (fig. 40).

En octobre 1904, le champ visuel n'avait varié qu'en des limites restreintes, en ce qui concernait les parties anopsiques. La vision maculaire restait normale.

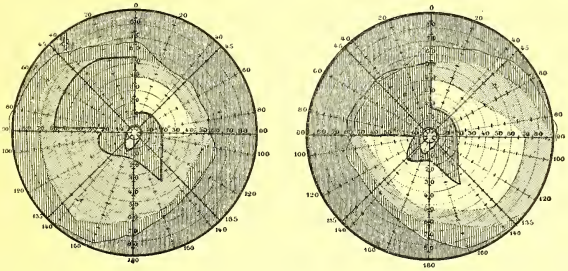

O. G. O. D.

Fig. 40. — Obs. 53.

Le 2 mai 1902, le blessé qui avait repris son travail, fut pris de vertiges et de vomissements avec cécité soudaine; il voyait très vaguement en regardant de côté, ceux qui l'entouraient. Cette attaque fut accompagnée de céphalalgie et d'éclairs dans le champ conservé. On reconnait là l'amaurose centrale fugace, due au spasme des vaisseaux de l'écorce occipitale. Cette attaque s'est renouvelée plusieurs fois depuis cette époque, notamment à l'occasion d'un examen périmétrique en février 1904.

A aucun moment, les papilles optiques n'ont rien perdu de leur teinte rosée normale. Le calibre des vaisseaux ne s'est pas modifié.

De plus, en mars 1902, à l'époque où la perception du blanc dans les zones moyennes et périphériques des champs visuels était encore relative, tout en étant meilleure dans les moitiés latérales droites

que dans les quadrants inférieurs gauches ; une exploration pour le vert et le rouge a décélé une *hémiachromatopsie homonyme gauche* (défalcation faite du scotome absolu) avec rétrécissement de leurs champs dans la moitié nasale gauche et dans la moitié nasale droite du champ visuel.

*
* *

Nous allons maintenant rapporter quelques observations qui sont données sous les désignations d'hémianopsies doubles, de cécité corticale, de cécité double, d'amaurose, etc.

Voici ces observations en résumé :

Obs. 54. — Stevenson, in *The Journ. of the Royal. Army med. corps*. August 1903.

Guerre du Transvaal. — *Blessure des deux lobes occipitaux par balle de fusil Mauser*. Perte de connaissance immédiate. Cécité subite. Six heures après, la vision réapparait. Plus tard, amélioration de l'état visuel. Pas d'autres symptômes.

Obs. 55. — Von Bergmann, in *Münchener med. Wochensch.*, 1898, p. 221. Fall. II.

Traumatisme par balle de la partie antérieure de la capsule interne. Amaurose double immédiate. Hémiplégie. Hémianesthésie. Surdité gauche. Guérison avec reliquat de parésie légère du membre inférieur droit. Contracture des doigts de la main gauche. Anesthésie parcellaire du côté gauche. Balle dans partie antérieure de la capsule interne.

Obs. 56. — Cohn, cité et analysé dans Nimier. Les blessures de l'œil pendant la guerre de 1870-71. *Archiv. de méd. et de pharm. militaires*, t. XIV, p. 479, 1889.

Blessure de guerre (1870-71). — Plaie traversante allant de la partie postéro-inférieure du pariétal droit à la protubérance occipitale externe. Cécité immédiate. Issue de matière cérébrale. Huit jours plus tard, névrite optique œdémateuse bilatérale. Un mois

plus tard, vision très améliorée. Troubles visuels probables (Leber) par hémorragie intra-crânienne et non par lésion directe des voies optiques.

Obs. 57. — Beck, in *Jahresb. f. ophtalm.*, 1882, 616.

Blessure de guerre (1870-1871). — Coup de feu à l'occipital. Cécité immédiate. Issue de substance cérébrale. Ni troubles moteurs, ni sensitifs. Mort. *Autopsie.* — Fracture esquilleuse de l'occipital. Grand épanchement de sang à la base du crâne. Méningite suppurée.

Obs. 58. — Nimier, in Nimier, *loc. cit.*, comme plus haut.

Blessure de guerre (18 août 1870-1871). — Plaie à l'occiput. Perte de connaissance. Cécité double. Pupilles égales, dilatées. Fond d'œil normal. Ni troubles moteurs ni sensitifs. Vision améliorée au bout de huit jours. Fin décembre, peut compter les doigts. Toujours rien à l'ophtalmoscope.

M. Nimier pense que, dans ce cas, il y a eu fracture indirecte de la base à la région du chiasma dont la lésion primitive s'améliora (vu le relèvement de l'acuité visuelle). Il pense qu'une lésion du centre optique occipital ne pourrait pas expliquer la cécité double et la dilatation pupillaire.

Nous croyons, au contraire, que le traumatisme de la région occipitale a causé un trouble fonctionnel dans les voies ou centres visuels occipitaux; la perte totale et immédiate de la vision est un fait très fréquent dans les traumatismes de cette région de l'encéphale. La dilatation de la pupille est assez souvent observée dans ces cas. Au contraire, une lésion du chiasma n'aurait pas manqué de provoquer une atrophie au moins partielle du nerf optique qui se serait manifestée trois mois et demi plus tard par un aspect particulier des papilles bien visible à l'ophtalmoscope.

Obs. 59. — Arndt, in *Berliner klin., Wochen.*, 1888, nos 8 et 9.

Blessure de guerre (1870-1871). — Franz Wilke, 31 ans, blessure de la partie postérieure de la tête par shrapnell (Belfort, 15 janv. 1871). Cécité immédiate.

Obs. 60. — Arndt, in *Berliner klin., Wochen.*, 1888, nos 8 et 9.

Blessure par éclat de bombe (14 avril 1864). Blankenburg, 22 ans. Cécité immédiate.

Obs. 61. — Pflüger, in *Berliner klin., Wochen.*, 1885, p. 864.

Coup de fusil de chasse dans la région occipitale. Perte de connaissance et cécité immédiates. Pupilles larges, égales, réagissant lentement à la lumière. Les jours suivants, le blessé pouvait distinguer la lumière. Stase papillaire bilatérale. Mort le 39e jour. *Autopsie.* — Lésions profondes des deux lobes occipitaux où l'on retrouve de nombreux grains de plomb.

Obs. 62. — Guthrie, *Commentaries on the surgery of the War.* 1855, p. 354.

Blessé de la bataille des Quatre-Bras (16 juin 1815).
Fracture de l'occipital. Cécité immédiate. Plus tard le blessé conservera une baisse de la vision surtout du côté droit. Mort un mois après la blessure. *Autopsie.* — Balle dans le lobe occipital droit à 5 centimètres de profondeur.

Obs. 63. — Guthrie, *loc cit.* p. 354.

Blessé de la bataille de Toulouse (10 avril 1814). Fracture de l'occipital. Quatre jours après la blessure se plaint d'un affaiblissement de la vue.

Obs. 64. — Otis, in *surg. and med. history of the War of the rebellion surg.* Vol. First part. 233.

Guerre de Sécession. — Snyder, 22 ans blessé le 1er av. 1862. Blessure par balle dans la région du lamda. Stupeur profonde. Pas de paralysie. Pupilles dilatées. Issue de matière cérébrale. Troubles visuels; amélioration surtout à gauche.

Obs. 65. — Otis, *loc. cit.*, p. 233.

Guerre de Sécession Franck Gordon, 30 ans, capitaine, blessé le 8 mai 1864. Fracture, par balle, de l'occipital dans la région de la protubérance occipitale externe. Troubles visuels surtout à droite.

Dans ces quatre cas, il s'agit de traumatismes par balle de la région occipitale. Les renseignements sont insuffisants pour permettre d'affirmer l'existence d'une hémianopsie. Cependant, la lecture de ces observations nous a montré qu'il s'agit probablement de troubles visuels causés par une lésion des voies visuelles occipitales; aussi nous en tenons compte dans notre statistique.

Le cas de Rencurel (1) ne peut trouver place dans nos observations; il s'agit de cécité psychique totale et non d'hémianopsie double.

Enfin Inouye (2) a rapporté plusieurs cas de rétrécissements concentriques du champ visuel à la suite de blessures du crâne; ces cas ne sauraient entrer dans le cadre de l'hémianopsie double, même lorsque le rétrécissement est très accusé.

Nous ne connaissons aucun cas où un traumatisme par arme à feu ait déterminé une hémianopsie double complète avec perte de la vision maculaire, c'est-à-dire une cécité totale bilatérale et *permanente*, par lésion des centres visuels ou des deux voies visuelles hémianopsiques.

(1) Rencurel, in *Archives de méd. navale*, décembre 1897, p. 457.
(2) T. Inouye, *loc. cit.*, p. 82. Falle 22, 23, 24, 25, 26, 27, 28 et 29.

CONCLUSIONS

I. — L'hémianopsie par coup de feu, très rarement observée autrefois, est signalée depuis trente ans environ avec une fréquence croissante, tant en chirurgie de guerre qu'en pratique civile.

II. — Cette fréquence est due : 1° à ce que l'hémianopsie est aujourd'hui mieux connue et plus souvent recherchée ; 2° à la transformation de l'armement de l'infanterie ; 3° à la tactique militaire moderne ; 4° à l'emploi malheureusement beaucoup plus fréquent du revolver chez les civils.

III. — *L'hémianopsie horizontale inférieure* est avant tout une hémianopsie par blessure de guerre. Elle n'a jamais été observée à la suite de coups de feu dans la pratique civile ; elle est au contraire relativement très fréquente en temps de guerre. Cette fréquence est due : 1° aux méthodes actuelles de combat ; 2° aux qualités physiques et dynamiques des projectiles modernes.

IV. — *L'hémianopsie horizontale supérieure* n'a jamais été observée dans les traumatismes du crâne par coup de feu. Elle doit être tenue pour à peu près impossible dans ce mode de

blessure, car elle ne peut se produire qu'à la suite de lésions qui, presque fatalement, entraînent la mort immédiate.

V. — Dans un très grand nombre de cas, il existe une *phase pré-hémianopsique* qui débute le plus souvent à l'instant même du coup de feu. Pendant cette phase, le blessé est complètement aveugle. Puis, la vision réapparaît progressivement et on constate une hémianopsie.

VI. — L'hémianopsie par coup de feu, considérée quelque temps après le traumatisme, doit être tenue pour définitive. L'observation montre que la théorie de la « restitution » ne peut pas être admise.

Au point de vue des localisations visuelles :

VII. — Nous pensons que les radiations optiques sont constituées par un faisceau supérieur et un faisceau inférieur, nettement éloignés l'un de l'autre sur tout leur trajet.

VIII. — Le quadrant supérieur de la rétine se projette sur le faisceau supérieur des radiations optiques et sur la lèvre supérieure de la scissure calcarine; le quadrant inférieur sur le faisceau inférieur des radiations optiques et sur la lèvre inférieure de cette scissure.

IX. — Il existe un « champ visuel en excès » sur la ligne horizontale du champ visuel. Il est dû vraisemblablement à l'alternance sur la région horizontale de la rétine des fibres émanées des faisceaux supérieurs et inférieurs des radiations optiques et des lèvres supérieures et inférieures des scissures calcarines.

X. — Le centre maculaire n'est pas situé à la partie antérieure de la scissure calcarine. La macula se projette très vraisemblablement sur la partie postérieure de cette scissure.

XI. — *Dans un stade de perfectionnement incomplet*, nous pensons que la macula se projette sur les radiations optiques et sur l'écorce visuelle, comme se projettent les quadrants rétiniens; la partie postérieure de chaque lèvre calcarine correspondrait à un quadrant maculaire. Il n'existerait pas dans ce cas de « champ visuel en excès ».

XII. — *Quand le perfectionnement est complet* : grâce à *l'alternance* probable sur les cônes de la macula de fibres issues des quatre faisceaux des radiations optiques et de la partie postérieure des quatre lèvres calcarines, la macula doit être représentée *dans sa totalité* à la partie postérieure de *chacune* des quatre lèvres calcarines. Il y aurait donc dans ce cas une quadruple représentation maculaire.

BIBLIOGRAPHIE

Angelucci. — Les centres corticaux de la vision. Rapport au *Congrès internat. Méd.*, Paris, 1900.

Archives de médecine et de pharmacie militaires.

Auvray. — *Plaies du crâne et de l'encéphale par coup de feu.*

Azam. — Les troubles intellectuels provoqués par les traumatismes cérébraux. *Archives gén. de méd.*, février 1881.

Bard. — De la persistance des sensations lumineuses dans le champ aveugle des hémianopsiques. *Semaine médicale*, 31 mai 1905.

Beevor et Collier. — *A contribution to the study of the cortical localisation of the vision*, 1904.

Bechterew. — *Les voies de conduction du cerveau et de la moelle.* Édit. franç., 1900.

Bellonard. — *L'Hémianopsie.* Thèse Paris, 1879.

Bernheimer. — Les centres corticaux de la vision. *Rapport au Congrès intern. méd.*, Paris, 1900.

Berthenaud. — *Recueil des mémoires de médecine, de chirurgie et de pharmacie militaires*, 1850.

Bornecque (Commandant). — *Les armes à feu des armées actuelles et leurs munitions.* Paris, 1904.

Briot. — *Histoire de l'état et des progrès de la chirurgie militaire en France pendant les guerres de la Révolution.* Besançon, 1817.

Brodmann. – *Journal f. Psychol. u. Neurol.*, 1903, 1904, 1905.

Chaineaux. — *Etude sur la double hémianopsie corticale.* Paris, 1910-11.

Charcot. — *Leçons sur les localisations dans les maladies cérébrales*, 10e et 11e leçons. Paris, 1875.

Chauffard. — De la cécité subite par les lésions combinées des deux lobes occipitaux. *Revue de médecine*, 1888.

Chauvel et Nimier. — *Traité pratique de chirurgie d'armée.* Paris, 1890.

Chenu. — *Statistique médico-chirurgicale de la campagne d'Italie en 1859 et 1860.* Paris, 1869.

Chipault. — *Chirurgie opératoire du système nerveux*, 1894, p. 120 (topographie crânio-cérébrale).

Von Coler et Schjerning. — Ueber die Wirkung und Kriegs chirurgische Bedentung der neuen Handfenerwaffen, 1894.

Cramer. — Beit. z. Kenniss. d. Optiecus-Kreuzung des Schnerwen. *Anatom. Hefte*, 1898.

Cramer et Thiem. — *A. f. klin. Chirurg.*, LXVIII.

Cranz et Koch. — *Annalen der Physik.* (Ueber die explosionsartige Wirkung moderner Infanterie geschosse.

Déjerine. — *Anatomie des centres nerveux*, 1905.

Déjerine et Jumentié. — *Société de Neurologie.* (Séance anatomique). Sur la valeur de la réaction de Wernicke. *Presse médicale*, 11 février 1914.

Delorme. — *Traité de chirurgie de guerre*, Paris, 1893.

Dufour. — Sur la vision nulle dans l'hémiopie. *Semaine médicale*, 1889, p. 181.

Eisenlohr. — *Deuts. med. Wochenschr.*, 1892.

Eperon. — Hémiachromatopsie. *Archiv. d'opht.*, 1884.

Féré. — *Troubles fonctionnels de la vision par lésions cérébrales.* Paris, 1882.

Ferrié. — *Leçons sur les localisations cérébrales*, 1892.

Ferrier. — *Sur la localisation du centre visuel dans le pli courbe.*

Ferrier (D.). — *Fonctions du cerveau.* Trad. franç., Duret, p. 261 et suiv., 1878.

Fleschsig. — *Neurol. Centralb.*, 1896, 1898.

Fossat. — *Effets vulnérants des nouvelles armes.* Paris, 1905.

Flechsig. — *Gehirn und Seele,* 1896.

Fredericq et Nuel. — *Traité de physiologie*, p. 499, 1904, (*sur les scotomes symétriques*).

Gaschinard. — *De la persistance des sensations lumineuses dans le champ aveugle des hémianopsiques.* Thèse Paris, 1912.

Van Gehuchten. — *Système nerveux.* Louvain, 1906.

Gérard. — *Etude médico-légale sur les armes à feu courtes* (*Pistolets et revolvers*). Thèse Nancy, 1905-1906.

Gonin. — Du champ aveugle dans l'hémianopsie. *Annales d'oculistique*, janvier 1911.

Guthnie. — *Commentaries on the surgery of the war.*, 1855, p. 354.

Graff et Hildebrandt. — *Die Verwundungen durch die modernen kriegswaffen.* Berlin.

Grand. — *L'hémianopsie horizontale.* Thèse Lille, 1897.

Haga. — Heilverfahren der Kleinkalibrigen Kugeln. *Mitteilung der Medicinischen Gesellschaft zu Tokyo.* Bd. 18, Nr. 10-13, 1904.

Harris. — Hemianopsia. *Brain*, 1897, 1898.

Hermann. — *Topograph. anatom.*, t. I.

— *Gehirn Schædel. Eine topographischanatomische. Studie in photographischen Darstellung.* Iéna, 1908.

Hitzig. — Untersuch. üb. das Gehirn. *Archiv. f. Psych.*, 1874.

— *Physiologische und Klinische Untersuchungen über das Gehirn.* Berlin, 1904.

Henschen. — Cécité complète à la suite d'un coup de fusil (régression). *Neurologisches Centralbl.*, 1885, p. 545.

— *Pathologie des Gehirns.* Leipzig, 1890-1896.

Henschen. — Revue critique de la doctrine du centre cortical de la vision. *Congrès intern. de médecine*. Paris, 1900.
— La projection de la rétine sur la corticalité calcarine. *Semaine médicale*, 22 avril 1903.
— Fall of makulart och perinakulaert hemianopiskt skotom epter eft Knifhugg i occipital-loben. *Hygica*. Festband, 1908, vol. I.
— Ueber circumscripte arterioklerotische Nekrosen in den Sehnerven im Chiasma und in dem Tractus. *Archiv. f. opht.*, 1911.
— Ueber circumscripte mutritionsgebiete im occipitallapen und ihre Bedentung für die Lehre vom Sehzentrum. *Archiv. f. ophtal.*, 1911.

Hun. — *Americ. Journal of medic. science*, 1887.

Inouye, Tatsuji. — *Uber Kraniokoordinometer, Mitteilung der militärischen Gesellschaft (Gun ih Gakkai Dsassi*. Nr. 156, 1906.
— *Die Sehstörungen bei Schuzverletzungen der Kortikalen Sehsphare. Nach Beobachtungen au Verwandeten der letzten japanischen Kriege*. Lepzig, 1909.

Journée. — Rapport entre la force vive des balles et la gravité des blessures. *Revue d'artillerie*, 1907, p. 117.

Kocher. — *Chirurg. operationslehre*, 1897.

Krauss. — *Chirurgie de l'encéphale*. Édit. Gittler 1912.

Kronlein. — Zur cranio-zerebralen Topographie. *Beiträge z. klin. Chirur.*, 22 Bd., 1898.

Lafoy. — *Extraction des balles intra-crâniennes*. Thèse, Paris, 1904.

De Lapersonne et Grand. — *Presse médicale*, 1897, p. 162.

Laurent (O.). — Onze mois de chirurgie de guerre en Bulgarie. Effets généraux des projectiles. *Presse médicale*, 6 déc. 1913.

Laqueur et Schmidt. — Ueber die Lage der Macula lutea. *Virchows's Archiv.*, 1899.

Larrey. — *Histoire chirurgicale du siège de la citadelle d'Anvers.* Paris, 1833.

Larrey (H.). — *Relation chirurgicale des événements de juillet*, 1830.

Larrey. — *Clinique chirurgicale exercée particulièrement dans les camps et les hôpitaux militaires depuis 1792 jusqu'en 1836.* Paris, Baillière, 1836.

Larrey (H.). — *Etude sur la trépanation du crâne dans les lésions traumatiques de la tête*, 1869.

Lasalle-Archambault. — *Le faisceau longitudinal inférieur et le faisceau optique central.* Thèse Paris, 1905.

Le Dentu et Delbet. — *Traité de chirurgie.*

Ledran. — *Traité ou réflexions tirées de la pratique sur les plaies d'armes à feu.*

Lejars. — *Chirurgie d'urgence.*

— Ce que l'on peut penser de la guerre moderne et de la chirurgie de guerre d'après la campagne russo-japonaise. *Semaine médicale*, 13 mai 1908, p. 229.

Legouest. — *Traité de chirurgie d'armée.* Paris, Baillière, 1872.

Lenz. — *Beiträge zur hemianopsie.* Dissertation, 1905.

Le Méhée. — *Traité des plaies d'armes à feu.*

Matignon. — *Presse médicale*, 9 mars 1907, p. 156.

Makins. — *Surgical experiences in South Africa*, 1899-1900.

Martial. — *De l'hémiplégie traumatique.* Thèse Paris, 1900.

Matignon. — *Enseignements médicaux de la guerre russo-japonaise.* Paris, 1907.

Mérie de Bellefon. — *Essai sur les coups de feu dans l'orbite (Balles de revolver).* Thèse Paris, 1910.

Von Monakow. — *Neurol. Centralbl.*, IX.

— *Arch. f. Psych.*, Bd. 20, 24, 25, 33.

— *Gehirnpathologie*, 2 Aufl., 1905.

Monbrun. — *L'hémianopsie en quadrant.* Thèse Paris, 1914.

Munk. — *Arch. f. Anat.*, 1879.

— *Ueber d. Function der Grosshirnrinde.* Berlin, 1890.

Nageotte. — L'écorce cérébrale et la carte du cerveau. *Biologica*, 1913.

Newton. — *Opticks*, 3e édit. 3e liv., 15e question (1er édit. 1704), p. 320. London, 1721. (Sur l'hypothèse de la semi-décussation).

Nicati. — *Physiologie oculaire*, 1909.

Nimier. — Blessures de l'œil pendant la guerre de 1870-71. *Archiv. de médecine et de pharm. milit.*, t. XIII, 1889.

Nimier et Laval. — *Les projectiles des armes de guerre*. Paris, 1899.

— *De l'infection en chirurgie d'armée*. Paris, 1900,

Nimier. — *Blessures du crâne et de l'encéphale*. Paris, 1904.

Otis. — *Surg. and med. history of the war of the rebellion*. Surg. vol. First part., 1862.

Ono, Rokuzo. — *Hemianopsie durch Hirnverletzung. Mitteil. d. Kriegsmed. Abt. d. zw. med. Kongr. zu To.* 2 Bd., 1906.

Oka. — Mitteilungen über einf Hemianopsie durch Kugelverletzungen. *Mitteil. d. ophth. Gesell. zu Japan.* 10 Bd., N° 4, 1906.

Panas. — *Union médicale*, t. XLVIII, p. 85.

Percy. — *Manuel du chirurgien d'armée*. Paris, 1792.

Pétel. — *Contribution à l'étude des plaies du crâne par balles de revolver*. Thèse Bordeaux, 1913.

Phleps. — *Traumatic injuries in the brain*, 1902.

Poesek (R.). — Fall v. Kortik. Hemianopsie. *Zeitschr. f. Augenkeilk.* 13 Bd., 1905.

Poirier (P.). — *Traité d'anatomie médico-chirurgicale*, 1892, p. 178 (topographie des ventricules latraux).

Quaglino *In* Mauthner. — *Gehirn und Auge*, p. 89. (Sur l'amaurose initiale absolue).

Ramon y Cajal. — *L'écorce cérébrale de l'homme*, 1900.

— *Histologie du système nerveux*. Paris, 1909.

Reclus. — Du traitement des blessures par balles de revolver

et de fusils de guerre. Leçon clinique in *Presse Médicale*, 19 mars 1913.

Reverdin. — *Leçons de chirurgie de guerre.* Genève et Paris, 1910.

Rochon-Duvigneaud. — Anat. de l'appareil nerveux sensoriel de la vision in *Encycl. franç. d'opht.*, vol. I.

— *Encycl. franç. d'ophtal.*, article Hémianopsie, 1908, t. VII.

Salle. — *Les balles humanitaires et leurs blessures.* Paris, Lavauzelle, 1898.

— *Le service de santé sur le champ de bataille*, 1908.

Schmidt-Rimpler. — Doppels. Hemian. mit Sectionsbefund *Arch. f. Augenh.*, t. XXXII, p. 89. (Sur la cécité initiale).

Soury. — *Système nerveux central.* Paris, 1899.

Spencer. — Gunshot wounds. *Oxford medical publications*, 1908.

Stevenson. — *Wounds in war*, 1902.

Toubert. — *Précis de chirurgie d'armée.*

Tuffier. — Recherche des projectiles dans le crâne par la radiographie et l'appareil de Contremoulins. *Presse medicale*, 1899, t. II, p. 353.

Velter. — *Des lésions des voies optiques et de l'appareil oculo-moteur dans la sclérose en plaques.* Thèse Paris, 1912.

Verrey. — *Archiv. d'opht.*, 1888.

Vésale. — *De corporis hom. fabrica*, lib. IV, cap. IV, p. 324. Bâle, 1543. (Sur l'absence d'entrecroisement chiasmatique chez l'homme).

Vialet. — *Les centres cérébraux de la vision.* Thèse Paris, 1893.

Vicq d'Azir. — *Memb. de l'Acad. roy. des sciences*, 1790 et *Traité d'anat.*, p. 72, pl. 21.

Wehrli (E). — Uber die anat. histol. Grundlage der sog. Rindenblindheit usw. *Arch. f. ophth.*, 62 Bd., 1906.

Weiss. — *Les blessures de guerre par les armes modernes et leur traitement.* Paris et Nancy, 1912.

Wernicke. — *Lehrbuch der Gehirnkrankheiten.*

Wilbrand. — *Die hemianopsischen Gesichtfeldsformen und das optiche Wahrnehurungzentrum.* Wiesbaden, 1890.

Wilbrand (H.) et Sanger (A.). — *Die Neurologie des Auges*, 1904-1906.

Wilbrand. — Ueber die maculaere hémianopische Lesestoerung. *Klin. Monatsbl.*, juillet, 1907.

ERRATA

Pages	lignes	
~~9~~	~~11~~	~~Au lieu de : Legonest, lire : Legouest.~~
23	25	— cuneus, lire : cuneus.
40	18	— fonctionnements, lire : perfectionnements.
48	18	— poussant, lire : passant.
54	31	— Merie de Bellefon, lire : Meric de Bellefon.
65	10	— aussi, lire : ainsi.
65	11	— aînsi, lire, aussi.
72	17	Supprimez le mot : même.
73	8	Au lieu de : Quadrants inférieurs, lire : quadrants supérieurs.
77	3	Après : (Inouye et Ono); ajoutez : obs. 44 (Maruo et Inouye).
94	15	Au lieu de : Vernecke, lire : Vernicke.

N. B. — La figure 37, page 229, appartient à l'observation 47 et doit être placée page 218, après la 6e ligne,

115	10	Au lieu de : tous les blessé, lire : les blessés.
130	14	Après les mots : lésés, ajoutez : obs. 44 (hémianopsie inférieure).
130	18	Au lieu de : obs. 44 (Maruo et Inouye, in Inouye, cas 5); lire : obs. 41 (Ono, in Inouye, cas 8).

Page 112, fig. 5 : OD; lire : OG.

In Bibliographie.

Au lieu de : Bellonard, lire : Bellouard.
— Berthenaud, lire : Bertheraud.
— Guthnie, lire : Guthrie.
— Merie de Bellefon, lire : Meric de Bellefon.

TABLE DES MATIÈRES

Pages

Considérations générales et historique 7

Chapitre I.— Les voies optiques et le centre cortical de la vision. 13

Chapitre II. — Etude sommaire sur les projectiles d'armes à feu et leurs effets vulnérants sur le crâne et l'encéphale 31

Chapitre III. — Mécanisme et fréquence des hémianopsies par coup de feu. 47

Chapitre IV. — Partie clinique. 82

I. — Sémeiologie 82

II. — Evolution et pronostic 100

III. — Traitement. 119

Chapitre V.— Les hémianopsies par coup de feu et les localisations visuelles 126

Observations 143

Conclusions. 241

Bibliographie 245

COULOMMIERS
Imprimerie Dessaint et Cie.